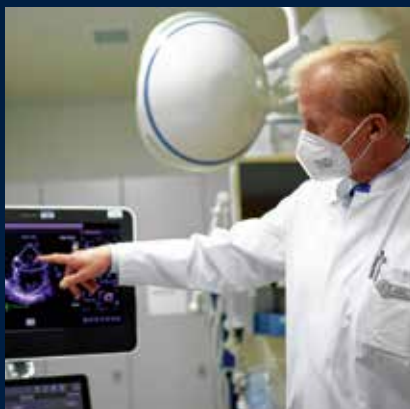
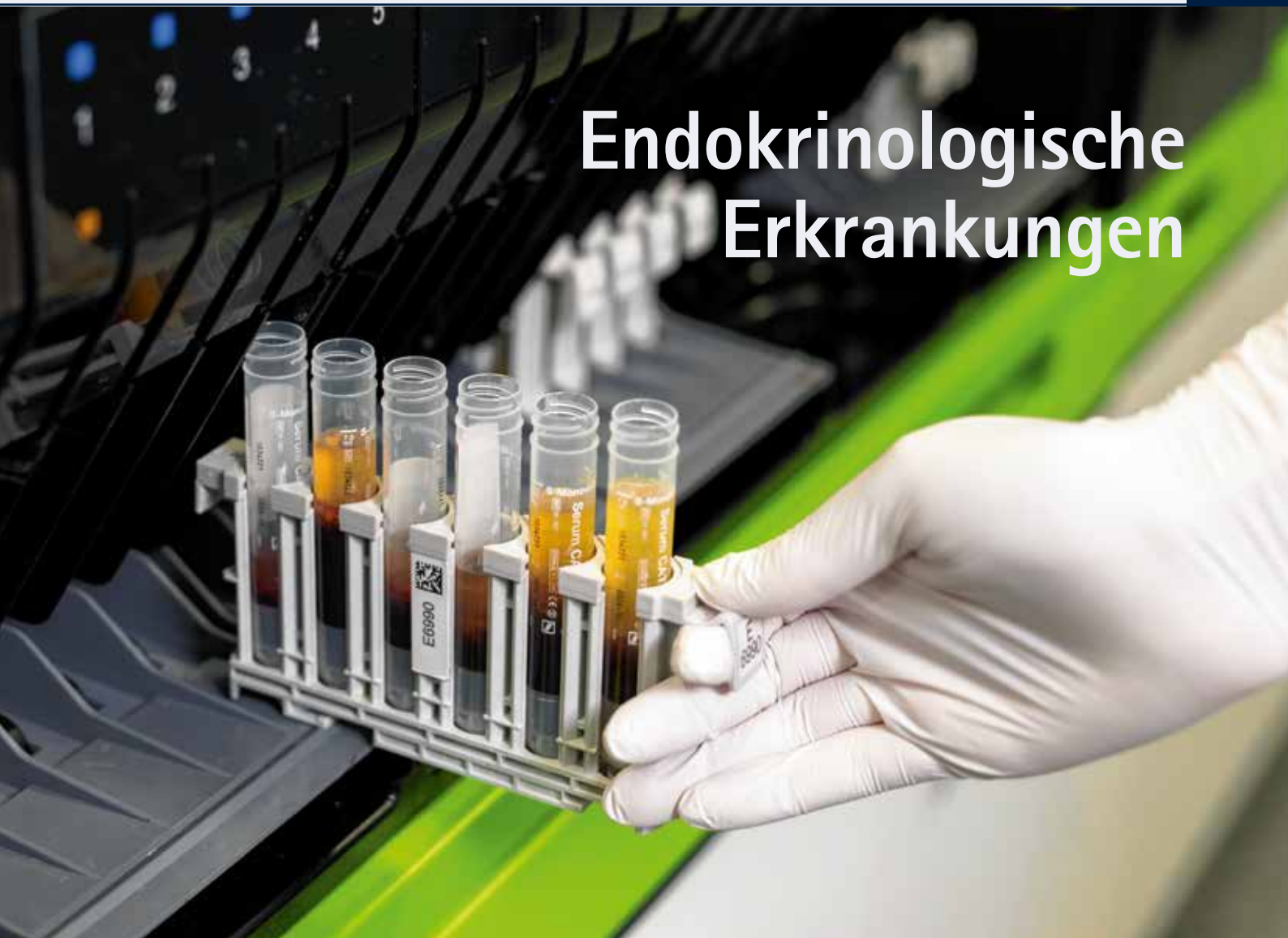
# Forum Sanitas

Das informative Medizinmagazin

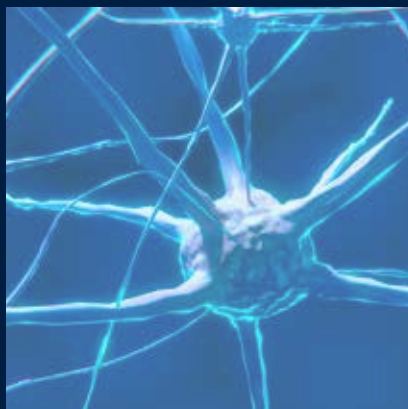
1. Ausgabe 2022  
3,50 Euro

## Endokrinologische Erkrankungen



### ■ Herzchirurgie

| Mitralklappeninsuffizienz  
| Aortendissektion



### ■ Kinderheilkunde

| Spinale Muskelatrophie  
| Phosphatdiabetes



### ■ Erkrankungen der Haut

| Acne inversa  
| Dermatomyositis

- 3 ■ **Unterfunktion der Nebenschilddrüsen**  
Priv.-Doz. Dr. med. Dorothee M. Baur
- 6 ■ **Dermatomyositis**  
Priv.-Doz. Dr. med. Dr. rer. nat. Jan Ehrchen  
Dr. med. Nina Magnolo
- 9 ■ **Angeborene Fehlbildungen der weiblichen Brust**  
Prof. Dr. med. Andree Faridi
- 12 ■ **Das Familiäre Mittelmeerfieber**  
Prof. Dr. med. Jörg Henes  
Dr. med. Sebastian Jonas Saur
- 14 ■ **Kutane-T-Zell-Lymphome**  
Priv.-Doz. Dr. med. Ulrike Wehkamp
- 17 ■ **Die X-chromosomale Hypophosphatämie**  
Priv.-Doz. Dr. med. Clemens Kamrath
- 20 ■ **Biologika bei chronischer Rhinosinusitis mit Nasenpolypen**  
Prof. Dr. med. Ludger Klimek
- 23 ■ **Testosteronmangel und Diabetes-Risiko**  
Prof. Dr. med. Michael Zitzmann
- 26 ■ **Spinale Muskelatrophie**  
Prof. Dr. med. Andreas Hahn
- 29 ■ **Ältere Menschen mit Multipler Sklerose**  
Prof. Dr. med. Gereon Nelles
- 32 ■ **Die Diabetische Retinopathie Prävention und Versorgungskonzepte**  
Prof. Dr. med. Focke Ziemssen
- 35 ■ **Klinische Forschung bei seltenen Erkrankungen am Beispiel der Gefäßmalformationen**  
Prof. Dr. Dr. med. Walter A. Wohlgemuth
- 38 ■ **Hidradenitis suppurativa oder Acne inversa**  
Prof. Dr. med. Falk Bechara
- 41 ■ **Therapeutische Optionen bei der Sichelzellerkrankheit**  
Dr. med. Stephan Lobitz
- 44 ■ **Harpoon: Sehnenfadenersatz am schlagenden Herzen**  
Prof. Dr. med. Nicolas Doll
- 47 ■ **Chronische Immunthrombozytopenie (ITP)**  
Dr. med. Ekkehard Eigendorff
- 50 ■ **Diagnostik kutaner Manifestationen systemischer Lymphome**  
Priv.-Doz. Dr. med. Marion Wobser
- 53 ■ **Chirurgie des Aortenbogens**  
Prof. Dr. med. Jochen Börgermann  
Dr. med. univ. Paulus Schurr



## Liebe Leser,

Erkrankungen des endokrinen Systems sind vielfältig und treten abhängig vom jeweiligen Befund mit einer spezifischen Symptomatik auf. Die Kenntnis über die Sekretion der inneren Drüsen und deren regulatorischem Zusammenspiel ist nach wie vor begrenzt. Dysregulationen in diesem komplexen System können entweder durch eine Erkrankung der jeweiligen endokrinen Drüse (z. B. Nebennieren, Langerhans-Inseln der Bauchspeicheldrüse, Schilddrüse, Nebenschilddrüsen, Keimdrüsen) oder durch die Hypothalamus-Hypophysen-Achse bedingt sein. Die übergeordnete Hypophyse steuert den größten Teil des Hormonsystems und kontrolliert die Funktionen der untergeordneten endokrinen Drüsen. Im Hypophysenvorderlappen werden verschiedene Hormone produziert, die direkt auf andere sekretorische Drüsen und unterschiedliche Körpergewebe einwirken. Eine normale Funktion der Hormondrüsen korreliert mittelbar mit körperlichem und geistigem Wohlbefinden. Bei einer Minder- aber auch Übersekretion kommt es zu gravierenden gesundheitlichen Störungen. Der sogenannte „Hypoparathyreoidismus“ ist durch eine mangelhafte Produktion des Parathormons durch die Nebenschilddrüsen gekennzeichnet. Während die Schilddrüse die Hormone Thyroxin und Trijodthyronin produziert, sezernieren die Nebenschilddrüsen das für den Kalzium-Stoffwechsel relevante Parathormon. Das Krankheitsbild präsentiert sich mit Hypokalzämie, Parästhesien, Krampfanfällen, kognitiver Dysfunktion und neuropsychiatrischen Störungen. Betroffene Patienten haben nicht selten bis zur Diagnosestellung unterschiedliche Fachärzte konsultiert. Oftmals wird eine endokrine Ursache für dieses Symptom- und Krankheitsbild differentialdiagnostisch nicht bedacht. Bei einem Verdacht auf eine Erkrankung des hormonellen Systems bzw. der hormonproduzierenden Drüsen und Gewebe sollten betroffene Patienten an einen Spezialisten mit besonderer fachlicher Expertise übergeben werden. Die Therapie richtet sich nach der jeweiligen Diagnose und erfolgt bei entsprechender Indikation operativ (z. B. Tumor der endokrinen Drüse) und/oder durch eine gezielte Hormonersatztherapie. Mit einem (individuell) adäquaten Therapieregime kann die Lebensqualität betroffener Patienten wieder hergestellt und der Verlauf der Erkrankung insgesamt positiv beeinflusst werden.

B. Reckendorf  
Redaktionelle Leitung

Mit mineralölfreien Farben  
alkoholfrei und klimaneutral drucken.

Unsere Druckverfahren halten  
qualitätsgeprüfte Standards ein.  
Durch die Kombination von neuester Technik  
und ökologischen Materialien sowie dem  
Vorhalten wegweisender Umweltzertifikate  
erfüllen wir unseren Anspruch, bei besten Druck-  
ergebnissen Mensch und Umwelt zu schützen.  
[www.bonifatius.de](http://www.bonifatius.de)

## Impressum

### Forum Sanitas

erscheint alle drei Monate, Auflage: 34.000 Ex.

Forum Sanitas liegt der Landesbibliothek der  
Westfälischen Wilhelms Universität Münster und der  
Deutschen Nationalbibliothek als Pflichtlektüre vor.

### Herausgeber

Verlag für Public Relations und Printmedien  
[www.forum-sanitas.com](http://www.forum-sanitas.com)  
[info@forum-sanitas.com](mailto:info@forum-sanitas.com)

### Redaktionelle Leitung

Birgit Reckendorf

### Redaktionelle Mitarbeit

Priv.-Doz. Dr. med. D. M. Baur, Prof. Dr. med. F. Bechara,  
Prof. Dr. med. J. Börgermann, Prof. Dr. med. M. Cordes,  
Prof. Dr. med. N. Doll, Priv.-Doz. Dr. med. Dr. rer. nat.  
J. Ehrchen, Dr. med. E. Eigendorff, Prof. Dr. med. A. Faridi,  
Prof. Dr. med. A. Hahn, Prof. Dr. med. J. Henes,  
Priv.-Doz. Dr. med. C. Kamrath, Prof. Dr. med. L. Klimek,  
Dr. med. S. Lobitz, Dr. med. N. Magnolo,  
Prof. Dr. med. G. Nelles, Dr. med. S. J. Saur,  
Dr. med. P. Schurr, Priv.-Doz. Dr. med. U. Wehkamp,  
Priv.-Doz. Dr. med. M. Wobser,  
Prof. Dr. Dr. med. W. Wohlgemuth,  
Prof. Dr. med. F. Ziemssen

### Layout

Bonifatius GmbH, Druck | Buch | Verlag, Paderborn  
Michael Meermeyer, Melanie Schmidt | prepress  
[forum-sanitas@bonifatius.de](mailto:forum-sanitas@bonifatius.de)

### Bildredaktion | Bildbearbeitung

Michael Meermeyer, Melanie Schmidt

### Webdesign

Heiko Garzosch, [www.hg-webdesign.de](http://www.hg-webdesign.de)

### Webmaster | Internetservice

Heiko Garzosch, [h.garzosch@forum-sanitas.com](mailto:h.garzosch@forum-sanitas.com)

### Bezug | Verteilung

Lesezirkel Hamburg  
Abonnenten-Service Bonifatius GmbH  
[christine.boeddeker@bonifatius.de](mailto:christine.boeddeker@bonifatius.de)

### Titelbild

Medizinisches Versorgungszentrum  
Labor Krone GbR  
Siemensstraße 40 | D-32105 Bad Salzungen  
© Bild Seite 26 und Titelseite: pixabay  
© Bild Seite 41: EUROIMMUN Medizinische  
Labordiagnostika AG

### Copyright

Verlag für PR und Printmedien, Birgit Reckendorf.  
Nachdrucke und Vervielfältigungen jedweder Art  
sind – auch lediglich auszugsweise – nur mit  
Genehmigung der Chefredaktion oder der jeweiligen  
Autoren gestattet und gegebenenfalls honorarpflichtig.  
Artikel, die namentlich gekennzeichnet sind, stellen nicht  
in jedem Fall die Meinung der Redaktion dar.  
Für unverlangt eingesandte Manuskripte und  
Bildmaterial wird keine Haftung übernommen.



# Unterfunktion der Nebenschilddrüsen

## Hypoparathyreoidismus – eine seltene endokrine Störung

Der Hypoparathyreoidismus ist durch eine mangelnde oder fehlende Produktion des Parathormons (PTH) in den Nebenschilddrüsen (*Glandulae parathyroideae*) gekennzeichnet. Der Mangel an Parathormon verursacht eine Hypokalzämie und gleichzeitig eine damit einhergehende Hyperphosphatämie. Das Krankheitsbild präsentiert sich u.a. durch Parästhesien, Tetanien, renale Komplikationen, Krampfanfälle, neuropsychiatrische Störungen und Elektrolytverschiebungen.

### Einleitung

In den Nebenschilddrüsen wird das für unterschiedliche Körperfunktionen relevante Parathormon (PTH) gebildet. Beim Hypoparathyreoidismus wird das Parathormon gar nicht mehr oder nur zu wenig sezerniert. Durch das fehlende Hormon kommt es zu einem erniedrigten Calciumspiegel im Blut. Man unterscheidet einen chronischen Hypoparathyreoidismus (die Funktion der Nebenschilddrüsen ist mehr als sechs Monate gestört) vom transienten Hypoparathyreoidismus (eine insuffiziente Sekretion von weniger als 6 Monaten).

Ursächlich für eine gestörte oder fehlende Produktion von PTH sind in ca. 75 Prozent der Fälle vorausgegangene chirurgische Eingriffe im Halsbereich, bei denen die Nebenschilddrüsen operationsbedingt geschädigt wurden (Verletzung der Drüsen, Entfernung und/oder Unterbrechung der Blutzufuhr). Die Nebenschilddrüsen können bei einer subtotalen Thyreoidektomie versehentlich entfernt werden, bei totaler Thyreoidektomie ist das Risiko einer Verletzung höher.

Seltenere Ursachen sind eine Zerstörung des Schilddrüsengewebes infolge einer Autoimmunerkrankung oder angeborene Auffälligkeiten (z. B. eine Aplasie).

Weiterhin besteht auch nach einer Strahlentherapie der Schilddrüse das Risiko einer Gewebe- und Zellschädigung der angrenzenden Nebenschilddrüsen, was mit Funktionseinschränkungen oder einem Funktionsverlust einhergeht.

### Funktion der Nebenschilddrüsen

Die vier nur Stecknadelkopf-großen Nebenschilddrüsen oder Epithelkörperchen, die das Parathormon bilden, liegen an der Rückseite der Schilddrüse außerhalb der Organkapsel der Schilddrüse auf. Während die Schilddrüse die Hormone Thyroxin /T4 und Trijodthyronin /T3 produziert, sezernieren die Nebenschilddrüsen das Parathormon. PTH und sein Gegenspieler, das Kalzitronin aus den C-Zellen der Schilddrüse, regulieren den Calciumhaushalt des Körpers.

PTH ist ein Polypeptid und besteht aus 84 Aminosäuren. Es regelt den Calcium-, Phosphat- und Vitamin D-Stoffwechsel im Blut. Zentrale Aufgabe ist es den Calciumhaushalt innerhalb eines bestimmten physiologischen Bereichs stabil zu halten.

PTH reduziert die Calciumausscheidung im Urin durch Anregung der Rückresorption von Calcium aus dem Urin, steigert die Serumcalciumkonzentration durch Freisetzung von Calcium aus dem Knochen und stimuliert die Synthese von aktivem Vitamin D3 (Calcitriol) in der Niere. Calcitriol wird zur Resorption von Calcium und Phosphat über den Darm benötigt.

### Symptomatik

Die Symptomatik ist durch die Hypokalzämie und die dadurch bedingte Tetanie geprägt.

Hypokalzämische Spasmen können auch organbezogen auftreten und zeigen sich in Gallenkoliken, Bronchospasmen mit Atemnot und Stenokardien. Weitere mögliche Symptome sind unter anderem Alopezie, Kataraktbildung, Papillenödem und eine zur Trockenheit neigende Haut (Abb.1).

Bei dem postoperativen Hypoparathyreoidismus ist die Hypocalcämie das erste auffällige Symptom. Die Beschwerden treten in der Regel sofort auf, können sich aber auch erst über Wochen und Monate entwickeln [Bilezikian JP et al. J Bone Miner Res 2011;26(10):2317-37]. Abbildung 1 zeigt die multiplen Organsysteme, die von einem Ausfall der PTH-Produktion betroffen sind. Wichtige organspezifische Symptome sind renale Komplikationen – von der Nephrokalzinose, Nephrolithiasis bis zur Niereninsuffizienz. Der Knochenumbau wird verlangsamt und die Knochenqualität nimmt ab. Schwere Hypocalcämien können sich zudem in EKG-Veränderungen zeigen, wie z. B. einer Verlängerung des QT-Intervalls. Die betroffenen Patienten beschreiben Palpitationen und Arrhythmien; langfristig kann eine Herzinsuffizienz entstehen. Die oft beschriebenen Parästhesien treten nicht nur in den Fingern und Zehen auf, sondern können sich auch als Broncho- und quälende Larygospasmen zeigen. Betroffene Patienten berichten zudem über Kraftlosigkeit, generelle Muskelschmerzen und gesteigerte Reflexbereitschaft. Neuropsychiatrische Auffälligkeiten wie Depressionen, Angstzustände und Schlafstörungen treten akut und langfristig auf. Die Patienten beschreiben eine besondere Form der Konzentrationsstörung, die oft als „brain fog“ bezeichnet wird. Kalkablagerungen im Gehirn (Morbus Fahr) sind beschrieben [Shoback D.M. J Clin Endocrinol Metab 2016;101(6):2300-12] (Abb.2). Insgesamt ist die Gesamtmortalität der betroffenen Patienten erhöht [Underbjerg J et al. J Bone Miner Res 2018;33(5):822-31].

An den Augen zeigt sich der Hypoparathyreoidismus häufig als Papillenödem oder als Katarakt.

### Diagnostik

Die Diagnostik stellt aufgrund der vielfältigen und unspezifischen Symptome eine Herausforderung für alle involvierten Fachdisziplinen dar. Nicht selten wird die Erkrankung fehl- oder gar nicht diagnostiziert. Patienten haben bis zur Diagnosestellung häufig einen langen Leidensweg hinter sich. Die Überweisung zum Endokrinologen sollte bei Patienten mit Verdacht auf Hypoparathyreoidismus umgehend erfolgen.

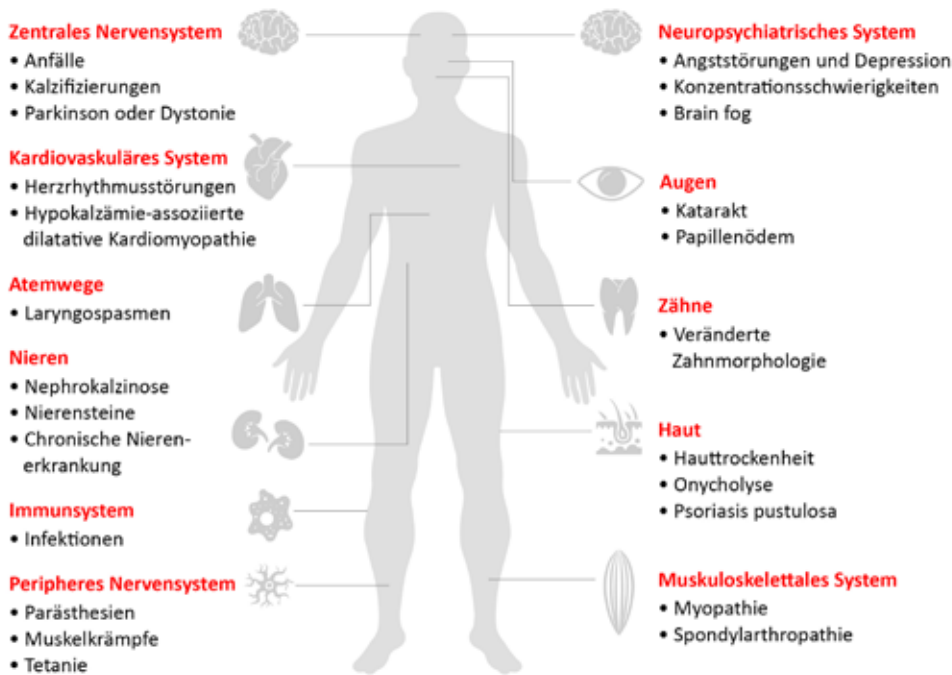
Die Erkrankung erscheint naheliegend, wenn die Hypocalcämie direkt nach einer Operation sympto-



Priv. Doz. Dr. med.  
Dorothee M. Baur, MSc



## Klinische Manifestationen<sup>1,2</sup>



Modifiziert nach:  
1. Mannstadt M, Bilezikian JP, Thakker RK, et al. Nat Rev Dis Primers 2017 Aug 31;3:17055.  
2. Petersenn S, Bojunga J, Brabant G et al. MHW Fortschritte der Medizin 2019;161(57):12–20.

Abb. 1: Klinische Manifestationen des Hypoparathyreoidismus

matisch wird. Liegt der Eingriff jedoch längere Zeit zurück oder ist die Ursache seltener kann die Diagnostik erschwert sein. Laborparameter wie die Bestimmung von ionisiertem Calcium, Phosphat, inaktivem Vitamin D (25-Hydroxycholecalciferol), Kreatinin und Parathormonspiegel sind diagnostisch erforderlich. Ist eine Bestimmung von ionisiertem Calcium nicht möglich, dann muss grundsätzlich das Albumin-korrigierte Calcium bestimmt werden [Siggelkow H., CME Verlag 2019, zertifizierte Fortbildung Hypoparathyreoidismus-Unterfunktion der Nebenschilddrüsen].

Prinzipiell ist ein Hypoparathyreoidismus dringend zu vermuten, wenn ein erniedrigter Calciumspiegel vorliegt und intaktes PTH erniedrigt ist oder inadäquat im unteren Normbereich liegt. Hat sich der Verdacht auf das Vorliegen eines Hypoparathyreoidismus bestätigt, dann sind folgende weiterführende diagnostische Untersuchungen sinnvoll:

Erhebung der ausführlichen Anamnese, Familienanamnese, Z.n. Operationen, Z.n. stattgehabte Bestrahlungen im Halsgebiet, Operationsnarben, Sonographie der Nieren, DXA Messung der Knochendichte, ggf. CT Untersuchungen des Gehirns- um Kalzifikationen festzustellen [Bilezikian JP et al. J Bone Miner Res 2011;26(10):2317–37].

### Therapieoptionen

Ziel der Therapie ist es, den Calciumspiegel konstant in einem Bereich zwischen 2,0 bis 2,25 mmol/l zu halten. Die Europäische Gesellschaft für Endokrinologie (ESE) hat eine Leitlinie erstellt, die die Therapieziele spezifiziert.

Auch für den Hypoparathyreoidismus besteht wie bei fast allen seltenen Erkrankungen die Schwierigkeit genügend Evidenz zu generieren, da natürlicherweise die Patientenzahlen gering sind.

Die Autoren der Leitlinie empfehlen den Calciumspiegel im unteren Referenzbereich, 24h-Urin-Calciumausscheidung-, Phosphatspiegel-, Magnesiumspiegel - und Calcium-Phosphat-Produkt im Referenzbe-

reich zu halten – zudem sollte ein adäquater Vitamin D-Spiegel angestrebt werden.

Die individuelle Anpassung der Therapie an das Wohlbefinden und die Lebensqualität der Patienten wird hier ausdrücklich betont. Das Erkennen von Hypo- und Hypercalcämien und mögliche Therapieoptionen sollten mit dem betroffenen Patienten besprochen werden [Bollerslev J et al. Eur J Endocrinol 2015; 173(2):G1-G20].

### Konservative Therapie

Der konservative Therapieansatz kann das fehlende Hormon nicht ersetzen.

Die konservative Therapie des Hypoparathyreoidismus umfasst die Substitution von Calcium und Vitamin D. Calcium kann bei akuter Hypokalzämie intravenös verabreicht werden, ansonsten werden am häufigsten Calciumcitrat und Calciumcarbonat in oraler Applikation verwendet. Calciumcarbonat kann nur bei einem niedrigem pH-Wert im

Magen resorbiert werden. Patienten die Protonenpumpeninhibitoren als Begleitmedikation einnehmen, müssen daher auf Calciumcitrat ausweichen. Für die Vitamin D-Substitution bietet sich Calcitriol (1,25 Dihydroxycholecalciferol) aufgrund seiner kurzen Halbwertszeit an; die Steuerung ist gut möglich und es lassen sich Hypo- und auch Hypercalcämien vermeiden.

Calcitriol in der Therapie hebt den Calciumspiegel, aber auch den Phosphatspiegel. Die Folge ist ein erhöhtes Calcium-Phosphat-Produkt, welches zu Ablagerungen von Calcium-Phosphatkristallen im Gefäßsystem und zur Entstehung von Nephrolithiasis beiträgt. Es wird angenommen, dass Komplikationen wie Infektionen und erhöhte Mortalität nicht nur durch die Erkrankung als solche, sondern auch durch die durchgeführte konservative Therapie verursacht werden [Almqvist M et al. Br J Surg 2018;105(10):1313–8] [Underbjerg J et al. J Bone Miner Res 2018;33(5):822–31].

Die dänische Forschergruppe um Lars Rejnmark konnte in einer Erhebung zeigen, dass die konservativ behandelten Patienten mit postoperativem Hypoparathyreoidismus signifikant höhere Risiken für renale Komplikationen, neuropsychiatrische Störungen und Infektionen sowie Krampfanfälle aufwiesen [Rejnmark L et al. Endocrinol Metab (Seoul) 2015;30(4):436–42].

Gleichzeitig wurde gezeigt, dass niedrige Calciumwerte mit einem erhöhten Risiko für kardiovaskuläre Erkrankungen assoziiert sind. Hohe Phosphatwerte ergaben Assoziationen mit erhöhter Mortalität und dem Risiko von Infektionen [Underbjerg J et al. J Bone Miner Res 2018;33(5):822–31].

### Hormonersatztherapie

Bis September 2017 stand für den Hypoparathyreoidismus als einzige endokrinologische Erkrankung keine Hormonersatztherapie (HET) zur Verfügung.

Das rekombinante humane PTH (rhPTH(1–84)) mit dem Handelsnamen „Natpar®“ hat die gleiche Sequenz an Aminosäuren wie das kör-

pereigene PTH. Es ist in der EU als zusätzliche Therapie des chronischen Hypoparathyreoidismus für erwachsene Patienten zugelassen, wenn sich die Erkrankung durch die Standardtherapie mit Calcium und Vitamin D alleine nicht zufriedenstellend kontrollieren lässt. Das Medikament wird vom Patienten einmal täglich subcutan in den Oberschenkel injiziert. Die Doppelkammerpatrone enthält das Arzneimittel und das Lösungsmittel. Die Patienten müssen in der Anwendung entsprechend geschult und regelmässig überwacht werden.

HET mit rhPTH(1-84) sollte dem Patienten angeboten werden

- wenn hohe Dosen von oralem Calcium und aktivem Vitamin D3 benötigt werden,
- wenn eine Hyperphosphatämie und /oder erhöhtes Calcium-Phosphat-Produkt besteht,
- bei bestehenden Folgeerkrankungen und/oder Komplikation z. B. Hypercalcurie, Nephrolithiasis, Niereninsuffizienz,
- bei Begleiterkrankungen, bei Malabsorption wie chronisch entzündlichen Darmerkrankungen, Z. n. metabolischer Operation,
- bei eingeschränkter Lebensqualität [Bandi ML et al. J Clin Endocrinol Metab 2016;101(6):2273-83].

Wirksamkeit und Sicherheit der HET sowie die Auswirkungen auf Nierenfunktion, Knochenstoffwechsel und Lebensqualität wurden in Studien mit bis zu acht Jahren Studiendauer untersucht. Es zeigten sich eine Verbesserung der Calciumhomöostase bei signifikant verringertem Substitutionsbedarf mit Calcium und aktivem Vitamin D und Hinweise auf eine verbesserte Lebensqualität [Bilezikian JP et al. J Clin Endocrinol Metab 105:1722-1736,2020]. Ziel der Behandlung mit rhPTH(1-84) ist neben einem kontrollierten Serumcalciumspiegel die Reduktion der Begleitmedikation.

HET ermöglicht eine Optimierung der medikamentösen Einstellung, eine Verbesserung der Symptomatik sowie eine Vereinfachung des Therapieregimes – und langfristig eine Vermeidung von Folgeerkrankungen sowie eine Verbesserung der Lebensqualität.

## Verlaufskontrollen

Um eine möglichst patientengerechte, individuelle Therapie zu ermöglichen, sind regelmässige Kontrolluntersuchungen zu empfehlen. In den europäischen Leitlinien werden Kontrollen der Laborparameter von Serumcalcium, Phosphat, Magnesium und Nierenwerten sowie die Erfassung von Krankheitsverlauf und Symptomatik gefordert. Die Untersuchungen sollten alle 3 bzw. alle 6 Monate terminiert werden. Nach einer Therapieänderung sind Calciumkontrollen in kurzfristigeren Zeitintervallen notwendig.

Einmal jährlich sollte dem Patienten zu einer zusätzlichen Verlaufskontrolle der jeweiligen Komorbiditäten geraten werden (z. B. augenärztliche Konsultation, kardiologische Mitbetreuung, 24-Stunden Calciumausscheidung im Urin, sonographische Untersuchung der Nieren und ggf. DXA Messung für die Knochendichte [Bollerslev J et al. Eur J Endocrinol 2015;173(2):G1-G20].

Schwangerschaft und Stillzeit bei Patientinnen mit einer Unterfunktion der Nebenschilddrüsen bedeuten für den behandelnden Endokrinologen eine intensive Betreuung und eine Herausforderung im Therapiemanagement. Bei geplantem Kinderwunsch ist eine frühzeitige Vorstellung in einem endokrinologischen Spezialzentrum mit engmaschigen Kontrolluntersuchungen dringend anzuraten.

Wenn das Einzugsgebiet für die betreuende Praxis oder Hochschulambulanz sehr gross ist und/oder die Patienten einen langen Anfahrtsweg haben, ist es zu empfehlen die Kontrolltermine möglichst gut zu planen, um die Compliance zu verbessern. Empowerment ist für jede chronische Krankheit essentiell. Ziel des Empowerments ist

Patientenautonomie durch Vermittlung von Fachwissen und Motivation.

Neben der medizinischen Aufklärung ist die Erreichbarkeit für Gespräche und Therapiefragen erfahrungsgemäss von besonderer Bedeutung. Zu wünschen wäre ein Schulungsprogramm für Hypoparathyreoidismus-Patienten in Anlehnung an die Schulungsprogramme z. B. bei Diabetes mellitus Typ1 und 2.

Eine optimale Patientenversorgung ist nur gewährleistet, wenn behandelnde Ärzte interdisziplinär und fachübergreifend zusammenarbeiten. Eine frühzeitige Anbindung an ein spezialisiertes endokrinologisches Zentrum ist der Grundpfeiler für eine langfristig optimale Betreuung von Hypoparathyreoidismus-Patienten.

## Fazit

Der Hypoparathyreoidismus ist eine durch Unterfunktion der Nebenschilddrüsen mit verminderter Sekretion des Parathormons gekennzeichnete Erkrankung, die aufgrund hormoneller Entgleisungen zu Hypokalzämie und Hyperphosphatämie mit unterschiedlichen Folge- und Begleiterkrankungen führt. Die seltene endokrine Erkrankung wird häufig fehldiagnostiziert oder nicht erkannt. Der oftmals mit Nebenwirkungen verbundene konservative Therapieansatz kann seit 2017 mit einer wirksamen Hormonersatzbehandlung ergänzt oder ersetzt werden.

Das Therapieregime sollte individuell und am jeweiligen Patienten orientiert sein. Eine Optimierung der Lebensqualität und eine Verbesserung der Symptomatik stehen dabei im Vordergrund.

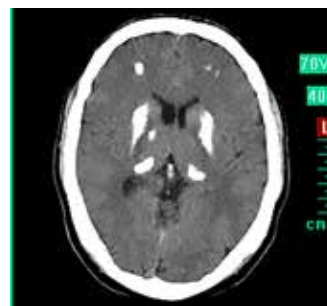


Abb.2: CT-Bildgebung eines Patienten mit Hypoparathyreoidismus. Die typischen intrazerebralen Verkalkungen sind gut zu erkennen.

## Informationen

■ Priv. Doz. Dr. med. Dorothee M. Baur, MSc  
ENDOKRINOLOGIKUM ULM  
Zentrum für Hormon- und Stoffwechselerkrankungen  
Keltergasse 1  
89073 Ulm  
www.endokrinologikum.com

■ Prof. Dr. med. Michael Cordes  
Vorstandsmitglied und Vorsitzender des wissenschaftlichen Beirats  
Schilddrüsen-Liga Deutschland e.V.  
Radiologisch Nuklearmedizinisches Zentrum  
Martin-Richter-Str. 43  
90489 Nürnberg  
www.schilddruesenliga.de  
www.deutsches-schilddruesen-zentrum.de

## Weitere Informationen

<https://hypopara.de/cms>  
[www.es-e-hormones.org](http://www.es-e-hormones.org)  
[www.endokrinologie.net](http://www.endokrinologie.net)

# Dermatomyositis

## Therapieoption intravenöse Immunglobuline

### Einführung

Die Dermatomyositis ist eine seltene autoimmune Systemerkrankung [1]. Typisch ist die namensgebende Beteiligung der Haut und der Muskulatur, zusätzlich lassen sich bei vielen Betroffenen spezifische Autoantikörper nachweisen, deren Bestimmung eine wichtige prognostische Bedeutung hat [2]. Andere Organe wie die Gelenke, das Herz und die Lunge können ebenfalls betroffen sein und die Prognose der Erkrankung wesentlich beeinflussen. Darüber hinaus kann die Dermatomyositis paraneoplastisch auftreten, insbesondere bei Nachweis bestimmter Autoantikörper.

### Klinik und Diagnose

Die Kardinalsymptome der Dermatomyositis sind die Schwäche und teilweise auch Schmerzhaftigkeit der proximalen Extremitätenmuskulatur sowie typische Hautveränderungen. Bei ausgeprägter Muskelbeteiligung fällt es den Patienten schwer, aus dem Sitzen aufzustehen und/oder die Arme über die Schulter anzuheben. Ist die Beinmuskulatur besonders stark betroffen, können die Patienten auf einen Rollstuhl angewiesen sein. Oftmals wird auch die Schluck- und Atemmuskulatur in Mitleidenschaft gezogen. Zur Beurteilung der Muskelbeteiligung wird eine Kernspintomographie sowie eine gezielte Muskelbiopsie empfohlen. Darüber hinaus werden häufig kardiale Symptome wie z. B. Perikarditis oder dilatative Kardiomyopathie in Zusammenhang mit einer Dermatomyositis beschrieben. Besonders gefürchtet ist die Beteiligung der Lunge, die sich als interstitielle Lungenerkrankung äußert und teilweise einen sehr rasch progressiven Verlauf haben kann. Letzteres ist besonders wahrscheinlich, wenn bestimmte Autoantikörper wie MDA5 oder anti-Synthetase Antikörper wie Jo-1 nachgewiesen werden [3].

An der Haut bestehen typischerweise fliederfarbene (livide) Papeln über den Streckseiten der kleinen Fingergelenke (Gottron Papeln), ein livides Erythem im Bereich der Augenlider (Heliotropes Erythem) und teils makulöse, teils papulöse livide Hautveränderungen im Bereich des Dekolletés sowie des Nackens (V-Zeichen und Schälzeichen) und der seitlichen proximalen Oberschenkel (Halfterzeichen). Ebenso typisch ist eine Beteiligung des behaarten Kopfes, insbesondere dort besteht oft ein erheblicher Juckreiz [1, 4].

Es wird empfohlen, eine Hautbiopsie durchzuführen. Die Dermatomyositis zeigt typische histologische Veränderungen, die allerdings nicht sicher von einem Lupus erythematoses abgegrenzt

werden können. Dies ist differentialdiagnostisch zu bedenken, da der Lupus erythematoses der Dermatomyositis pathophysiologisch und klinisch ähnelt.

Eine amyopathische Dermatomyositis kann auch ohne nachweisbare Beteiligung der Muskulatur auftreten. Auch hier können neben der Haut innere Organe beteiligt sein und eine Tumorassoziation bestehen. Eine entsprechende gründliche Organ-diagnostik ist also auch in diesen Fällen dringend indiziert.

Im Bereich der Nagelfalzkapillaren der Finger zeigen sich häufig deutliche Auffälligkeiten, insbesondere Kapillarektasien und Blutungen. Diese Veränderungen können oftmals schon mit bloßem Auge erkannt werden, sind aber durch eine Kapillarmikroskopie am besten zu beurteilen.

Labordiagnostisch ist eine Erhöhung der Muskelenzyme (Kreatinkinase, GOT, LDH) typisch, kann aber auch bei aktiver Myositis fehlen. Diagnostisch wegweisend ist der Nachweis Myositis-spezifischer Autoantikörper (z. B. anti-Mi2, anti-Jo-1, anti-TIF-1-gamma, anti-NXP2, anti-MDA5, anti-SRP). Neben Myositis-spezifischen Autoantikörpern finden sich auch Myositis-assoziierte Autoantikörper (z. B. anti-Ro 52 Antikörper), deren diagnostische Aussagekraft begrenzter ist. Myositis-spezifische Autoantikörper haben eine wichtige prognostische Bedeutung (z. B. Tumorassoziation beim Nachweis von TIF-1-gamma Antikörpern, Risiko der Lungenfibrose bei MDA5-Antikörpern und Anti-Synthetase Antikörpern, Calcinosen bei NXP2 Antikörpern) [5]. Bei Verdacht auf Dermatomyositis sollte daher immer eine umfangreiche Autoantikörper-Diagnostik veranlasst werden (z. B. sogenannter Myositis-Blot) [2].

Bei Diagnose einer Dermatomyositis bzw. bei Verdacht auf diese seltene Erkrankung empfiehlt sich eine Kontaktaufnahme mit einem spezialisierten rheumatologischen, neurologischen oder dermatologischen Zentrum.

### Fallbeispiel 1

In der Abbildung 1 sind die Hautveränderungen einer 50-jährigen Patientin aus dem Herbst 2017 gezeigt, die sich seit 2012 in unserer Behandlung befand. Bei der Patientin bestanden die typischen Hautsymptome einer Dermatomyositis, diese Diagnose wurde auch histologisch bestätigt. Im Verlauf konnte bei der Patientin der Myositis-spezifische Autoantikörper TIF-1-gamma nachgewiesen werden. Aufgrund der Tumor-Assoziation dieses Antikörpers, erfolgte eine entsprechende Durchuntersuchung in der sich kein Anhalt für ein Malign



Priv.-Doz. Dr. med. Dr. rer. nat.  
Jan Ehrchen



Dr. med. Nina Magnolo

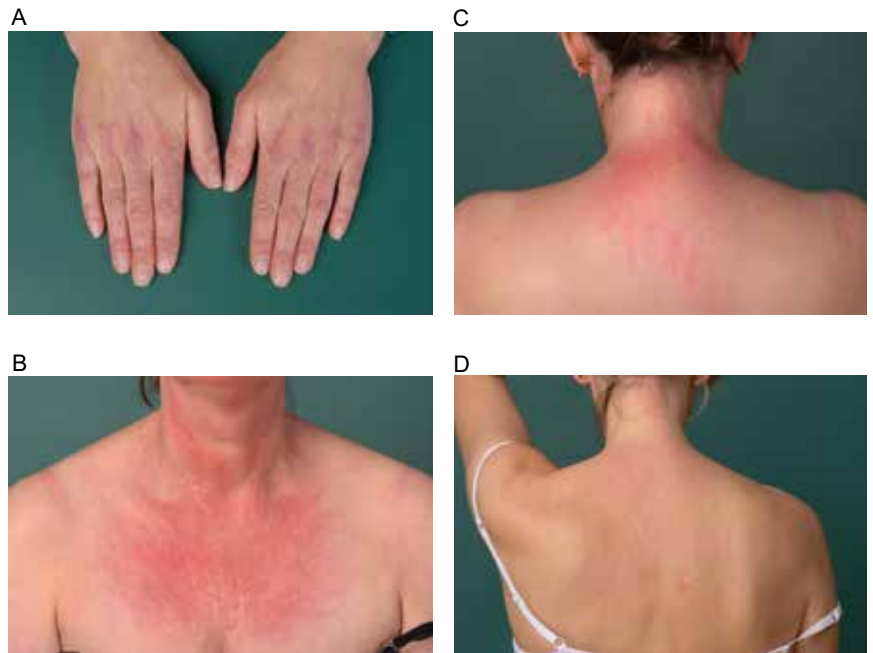

nom ergab. Neben den Hautsymptomen bestanden myofasziale Schmerzen und passager auch eine Schwäche der proximalen Extremitätenmuskulatur, jedoch konnte eine Muskelbeteiligung weder durch Bildgebung noch durch eine Muskelbiopsie eindeutig gesichert werden. Die Therapie der Patientin erfolgte mit Hydroxychloroquin 5mg/kg Körpergewicht, Azathioprin 2-2,5 mg/kg Körpergewicht sowie externen und internen Kortikosteroiden. Selbst unter hochdosierten systemischen Steroiden (kurzfristig bis 1 mg/kg Körpergewicht Prednisolon oral sowie intravenöse Steroidpulstherapie mit 100mg Dexamethason) kam es zu keiner deutlichen Besserung des Hautzustandes. Daher entschied sich die Patientin im Herbst 2017 zur Teilnahme an der Pro-Derm Studie, bei der die additive Gabe von intravenösen Immunglobulinen (IVIg, octagam® 10 %, 2g/kg Körpergewicht alle 4 Wochen über 16 Wochen) bei Patienten mit aktiver Dermatomyositis untersucht wurde. Unter der Therapie mit IVIg kam es zu einer deutlichen Besserung des Hautbefundes (Abbildung 1 D) und zusätzlich auch der myofaszi-  
alen Schmerzsymptomatik.

### Fallbeispiel 2

Im Juli 2009 stellte sich ein 56-jähriger Patient mit einer schmerzhaften, ausgeprägten Schwellung des rechten Beines (Abbildung 2 B) in unserer Klinik vor. Eine Beinvenenthrombose wurde bereits sonographisch ausgeschlossen. Bei der weiteren klinischen Untersuchung zeigte sich ein livides Erythem im Bereich der Kopfhaut (Abbildung 2 A), labordiagnostisch fielen eine deutliche CK-Erhöhung (1300 mg/dl) sowie niedrigtitrige ANA (1:80) mit feingesprenkeltem Muster ohne Nachweis spezifischer Autoantikörper auf. Zur weiteren Abklärung erfolgte eine Hautbiopsie, die gut mit einer Dermatomyositis mit begleitender lobulärer Panniculitis vereinbar war. Kernspintomographisch zeigte sich ein Ödem der Ober- und Unterschenkelmuskulatur, gut passend zu einer aktiven Myositis. In der durchgeführten Muskelbiopsie konnten keine spezifischen Veränderungen gefunden werden. In einer umfangreichen Durchuntersuchung zeigte sich kein Anhalt für ein malignes Geschehen. Wir diagnostizierten eine Dermatomyositis mit Beteiligung der Haut und Muskulatur sowie ungewöhnlich lokalisierter und ausgeprägter Beteiligung des Fettgewebes.

Es wurde eine hochdosierte Steroidtherapie eingeleitet, jedoch kam es trotz repetitiver Gabe von 1000mg Prednisolon i.v. zu progredienter Muskelschwäche mit dem Verlust der Gehfähigkeit, zusätzlichen Schluckstörungen und massiv erhöhten CK-Werten bis zu 20.000 U/l. Aus diesem Grund erfolgte zunächst einmalig eine Therapie mit 1000 mg Cyclophosphamid und zusätzlich eine additive Therapie mit IVIg (2g/kg Körpergewicht verteilt über 5 Tage). Unter dieser Therapie kam es innerhalb weniger Wochen zu einem deutlichen Rückgang und schließlich zu einer Normalisierung der Muskelenzyme, einer deutlichen Besserung der Muskelschwäche und einer fast vollständigen Ab-



heilung der Hautläsionen (Abbildung 2 C). Im weiteren Verlauf blieb die Erkrankung über 11 Jahre stabil unter immunmodulierender Therapie mit Methotrexat, welches wegen Unverträglichkeit auf Ciclosporin umgestellt wurde. Der Patient berichtet, dass er hinsichtlich seiner Muskelkraft ungefähr 95 % des Ausgangsniveaus erreicht habe.

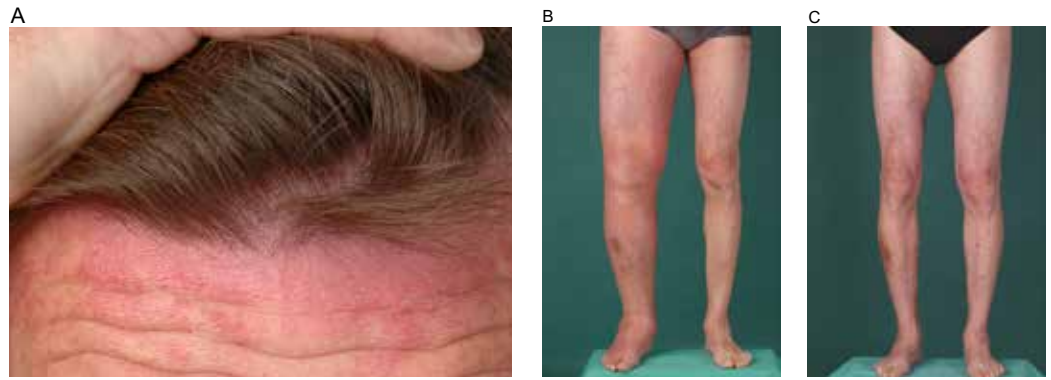### Zusammenfassende Bewertung

Die vorgestellten Krankheitsverläufe zeigen das weite klinische Spektrum der Dermatomyositis, welches von einer größtenteils auf die Haut beschränkten Symptomatik bis zu einer massiven Beteiligung der Muskulatur reichen kann. Darüber hinaus muss durch eine umfangreiche Diagnostik eine Beteiligung anderer Organe wie Herz und Lunge sowie ein Malignom ausgeschlossen werden. Insbesondere bei Patienten mit ausgeprägter Muskelbeteiligung ist es entscheidend, durch eine rasch wirksame Initialtherapie eine schnelle Kontrolle der Krankheitsaktivität zu erreichen, um irreversible Schäden zu vermeiden. Neben hochdosiertem Kortison ist seit Mai 2021 auch ein IVIg Präparat (octagam® 10 %) zur Therapie der aktiven, mit Immunsuppressiva behandelten Dermatomyositis, zugelassen.

### Therapie

Die Therapie erfolgt größtenteils empirisch mit immunmodulierenden Medikamenten [4]. Initial werden zum Erreichen einer Krankheitskontrolle als erste Wahl systemische Steroide eingesetzt. Typische Dosierungen sind dabei 1-2 mg/kg Körpergewicht Prednisolon oral oder 500-1000 mg Methylprednisolon über 3 Tage intravenös. Die orale Steroidtherapie wird zunächst über 2-4 Wochen bzw. bis zur Besserung der klinischen Symptomatik beibehalten und anschließend vorsichtig reduziert. Die intravenöse Puls-therapie kann je nach Ansprechen nach 2-4 Wochen wiederholt werden.

1. Typische Hautbefunde der Dermatomyositis Gottron Papeln (A), V-Zeichen (B), Schalzeichen (C) und therapeutisches Ansprechen nach 4 Monaten (D).



2. Dermatomyositis assoziierte Panniculitis (A, typisches fliederförmiges Erythem im Bereich des Haaran-satzes) sowie massive Schwellung des rechten Beins bei einem 56-jährigen Patienten (B); therapeutisches Ansprechen nach 6 Monaten (C).

Die Dosis der Glukokortikoide sollte spätestens nach 6 Monaten unter der Cushing-Schwelle liegen. Die Deutsche Leitlinie empfiehlt, ein zusätzliches Basistherapeutikum einzusetzen, wenn nach spätestens 3 Monaten absehbar ist, dass dies nicht gelingen wird [4]. Aufgrund des deutlich verzögerten Eintretens der Wirkung der steroidsparenden Basistherapeutika bevorzugten einige Experten, inklusive der Autoren dieses Artikels, die zeitgleiche Einleitung einer Basistherapie mit Beginn der Steroidtherapie. Als Basistherapeutikum wird meistens Azathioprin in einer Dosis von 2–3 mg/kg Körpergewicht eingesetzt. Es wird empfohlen vor der Therapie die Aktivität der Thiopurin-Methyltransferase (TPMT) zu bestimmen, um die Azathioprin-Dosis optimal anzupassen. In jedem Fall sind regelmäßige Laborkontrollen notwendig, da die hepatologischen Nebenwirkungen unabhängig von der Aktivität der TPMT auftreten. Aus dermatologischer Perspektive ist ein konsequenter Sonnenschutz notwendig, da ein deutlich erhöhtes Risiko für Hauttumoren besteht. Eine Komedikation von Azathioprin und mit Allopurinol muss vermieden werden.

Neben Azathioprin stehen in erster Linie Methotrexat und Mycophenolatmofetil als therapeutische Alternativen zur Verfügung. Vergleichende Untersuchungen zur Wirksamkeit dieser Therapeutika existieren nicht, so dass die Auswahl von den individuellen Risikofaktoren der Patienten abhängt.

Wenn es unter dieser Therapie nicht zu einer Krankheitskontrolle kommt, empfiehlt die Deutsche Leitlinie den additiven Einsatz von IVIG. Seit Mai 2021 steht ein zur Therapie dieser Erkrankung zugelassenes IVIG (octagam® 10 %) zur Verfügung. Grundlage der Zulassung war die internationale Multicenterstudie ProDerm (GAM10-08, EUDRA CT 2016-002902-37), bei der 95 erwachsenen Patienten mit aktiver Dermatomyositis unter mindestens 4 Wochen stabiler immunmodulierender Basistherapie 1:1 randomisiert mit IVIG (2 g/kg Körpergewicht) oder Placebo behandelt wurden [6]. Das erreichte Primärziel der Studie war die Verbesserung des Total-Improvement-Scores (TIS) um mindestens 20 Punkte nach 16 Wochen. Der TIS stellt das Ansprechen entsprechend den

2016 publizierten ACR/EULAR (American College of Rheumatology/European League Against Rheumatism) Kriterien dar. Die Ergebnisse der Studie (NCT02728752) wurden auf den Jahrestreffen der amerikanischen und europäischen Fachgesellschaften ACR 2020 und der EULAR 2021 präsentiert. Nach 16 Wochen kam es bei 78,8 % der Patienten unter IVIG zu einem Therapieansprechen gegenüber 43,8 % der Kontrollen. Dieser Unterschied war statistisch hoch signifikant ( $p = 0,0008$ ). Sicherheit und Verträglichkeit der IVIG-Therapie entsprachen dem aus anderen Anwendungsgebieten bekanntem Therapieprofil.

Als weitere Therapieoptionen in der Initialtherapie der Dermatomyositis können als Drittlinietherapie individuelle Heilversuche mit Cyclophosphamid, B-Zell-depletierenden Antikörpern oder, insbesondere bei assoziierter rasch progredienter interstitieller Lungenerkrankung [3], Januskinase-Inhibitoren angewendet werden.

In der Langzeittherapie der Erkrankung wird generell die niedrigste mögliche Dosis der verwendeten immumodulatorischen Therapeutika angestrebt.

## Literatur

1. Schlecht N, Sunderkötter C, Niehaus S et al. (2020) Update on dermatomyositis in adults. Journal der Deutschen Dermatologischen Gesellschaft = Journal of the German Society of Dermatology; JDDG 18:995–1013
2. Santler B, Ehrchen J (2021) [Antinuclear antibodies: Practical diagnostic recommendations for dermatologists]. Der Hautarzt; Zeitschrift für Dermatologie, Venerologie, und verwandte Gebiete 72:71–80
3. Hornig J, Weinlage T, Schmidt LH et al. (2018) [Response of dermatomyositis with lung involvement to Janus kinase inhibitor treatment]. Zeitschrift für Rheumatologie 77:952–957
4. Sunderkötter C, Nast A, Worm M et al. (2016) Guidelines on dermatomyositis—excerpt from the interdisciplinary S2k guidelines on myositis syndromes by the German Society of Neurology. Journal der Deutschen Dermatologischen Gesellschaft = Journal of the German Society of Dermatology; JDDG 14:321–338
5. Schiffmann ML, Warneke VS, Ehrchen J (2018) Amyopathische Dermatomyositis mit Anti-TIF-1-gamma-Antikörpern. Journal der Deutschen Dermatologischen Gesellschaft = Journal of the German Society of Dermatology; JDDG 16:77–79
6. Aggarwal R, Charles-Schoeman C, Schessl J et al. (2021) Prospective, double-blind, randomized, placebo-controlled phase III study evaluating efficacy and safety of octagam 10% in patients with dermatomyositis ("ProDERM Study"); Medicine 100:e23677

## Informationen

■ Priv.-Doz. Dr. med. Dr. rer. nat.  
Jan Ehrchen  
Leitung Autoimmunerkrankungen  
Dr. med. Nina Magnolo  
Leitung Studienzentrum ZiD  
Klinik für Hautkrankheiten  
Von-Esmarch Straße 58  
48149 Münster  
www.ukm.de

■ Weitere Informationen  
www.octapharma.de  
https://ichgcp.net/de  
www.awmf.org/leitlinien  
www.eular.org  
www.rheumatology.org



# Angeborene Fehlbildungen der weiblichen Brust

## Einleitung

Die Akzeptanz des eigenen Körpers ist eine wesentliche Voraussetzung für ein gesundes Selbstwertgefühl und letztendlich prägend für die eigene Identität. Kommt es im Verlauf der Pubertät und der Adoleszenz zu einem asymmetrischen Wachstum der weiblichen Brust oder zu einer dauerhaft abweichenden Form, können bei betroffenen Frauen häufig schon frühzeitig Verhaltensauffälligkeiten erkennbar werden, die sich z. B. in einem reduzierten Selbstwertgefühl und einer depressiven Symptomatik äußern können.

## Brustentwicklung

Die Entwicklung der Brustdrüse wird u. a. durch den Einfluss von Östrogen, Gestagen, Prolaktin und Insulin gesteuert. Etwa ab der 4. Woche der Embryonalphase bilden sich die paarigen Milchleisten aus. Die Milchleisten entwickeln sich bis zur siebten Schwangerschaftswoche in die sogenannten Milchkügel zurück, aus denen bis zum fünften Schwangerschaftsmonat die eigentlichen Brustdrüsenanlagen (Epithelknospen) in Höhe der IV. Rippe entstehen. Die während der Schwangerschaft über die Plazenta zum Feten gelangten Östrogene können postpartal durch die noch unreife Leber des Neugeborenen nicht adäquat verstoffwechselt werden. Dies kann zu einer beidseitigen oder einseitigen Brustdrüsenanschwellung führen, die sich in der Regel bis zum 6. Lebensmonat zurückbildet. Mit Einsetzen der endokrinen Ovarialfunktion kommt es zur Knospung der Brust (Thelarche), als erstes sichtbares Zeichen der beginnenden Pubertät (9. bis 13. Lebensjahr) – noch vor der Pubarche (Entwicklung der Schambehaarung) und der Menarche (erste Menstruationsblutung). Die weitere physiologische Entwicklung der Brust wurde von Tanner in fünf Stadien beschrieben, die zwischen dem 16. und 18. Lebensjahr in den meisten Fällen abgeschlossen ist. Die Brustbasis bildet sich auf dem M. pectoralis major zwischen der zweiten bis sechsten Rippe aus und wird durch eine Faszie vom M. pectoralis major getrennt. Ein komplexes Band- (Cooper-Ligamente) und Faszien-system (Fascia superficialis „Scarpa-Faszie“) durchzieht in allen räumlichen Dimensionen die Brust und verleiht dem Gewebe so Form und Stabilität.

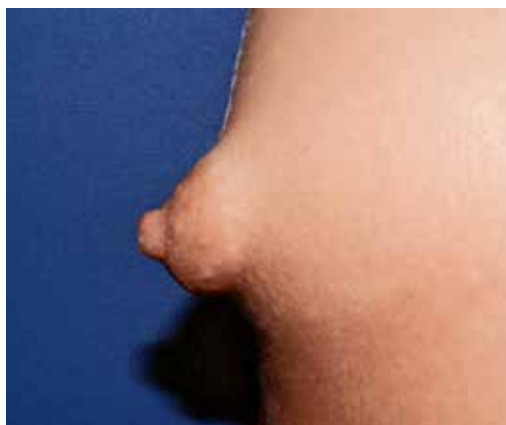

Abb. 2  
Tuberöse/tubuläre Brustform mit schmaler Brustbasis, hochgezogener Brustfalte und Areola"hernie".

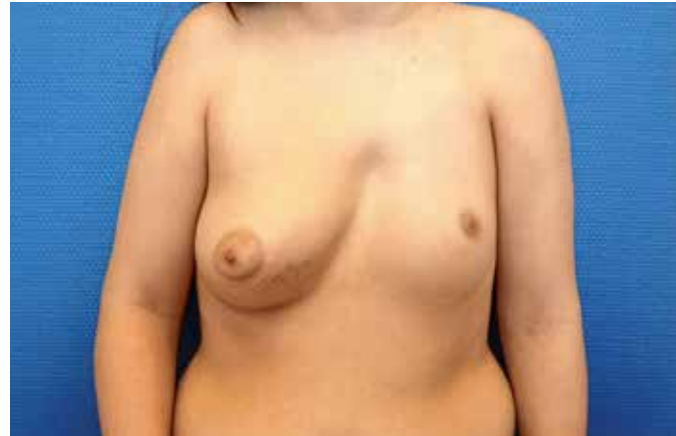

Abb. 1  
19-jährige Patientin mit Poland-Syndrom li. mit Fehlen des M. pectoralis major und Mammahypotrophie

## Einteilung der angeborenen Fehlbildungen


Fehlbildungen der weiblichen Brust umfassen Fehlbildungen der Brustwand und der Brust, wobei letztere wesentlich häufiger auftreten. Zu den Fehlbildungen der Brustwand gehören u. a. Pectus excavatum (Trichterbrust), Pectus carinatum (Kiel- oder Hühnerbrust), Poland-Syndrom und Anomalien des Sternums (Brustbein).

### Angeborene Fehlbildungen der Brust umfassen ein breites Spektrum:

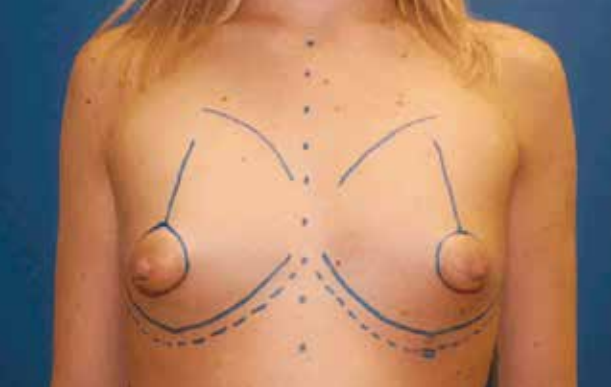- **Asymmetrie oder Anisomastie**  
Ungleiche Brüste in Form, Größe und Position
- **Poland-Syndrom**  
Fehlen des Musculus pectoralis major, Anlagestörung der gleichseitigen Brust, muskuläre und skelettale Deformitäten der gleichseitigen Thoraxwand und der oberen Extremität
- **Tuberöse oder Tubuläre Brust**  
Knollen- oder Rüsselbrust, snoopy-nose-deformity
- **Symmastie**  
Fehlender definierter medialer Brustrand durch vermehrtes Fett- und Drüsengewebe, das beide Brüste über dem Sternum verbindet
- **Mammahypo- und hypertrophie**  
Ungewöhnlich kleine oder große Brust
- **Amastie und Athelie**  
Fehlen der Brustanlage/MAK  
Fehlen des Mamillen-Areola-Komplexes (MAK)
- **Polymastie und Polythelie**  
zusätzliche Brustanlage mit MAK  
zusätzliche Brustwarze

## Aufklärung

Für die vornehmlichen jungen Frauen (< 30 Jahre) bedeutet die operative Korrektur der Fehlbildung die lang ersehnte Akzeptanz des eigenen Körpers, eine dadurch bedingte



Prof. Dr. med. Andree Faridi



**Abb. 3a**  
24-jährige Patientin mit symmetrischer tuberöser Brustfehlbildung bds.

Steigerung des Selbstwertgefühls und eine deutliche Verminderung der körperlichen Probleme (Rücken- und Nackenschmerzen, einschnürende BH-Träger). Liegen angeborene, insbesondere deutlich sichtbare Fehlbildungen vor, kann ein qualifiziertes fachärztliches Gutachten zur Vorlage bei der Krankenkasse zu einem Leistungsanspruch führen (SGB V). Dem Wunsch nach operativer Korrektur ist zumeist ein längeres Leiden und ein längerfristiger Entscheidungsprozess vorausgegangen, sodass die Frauen für diese Operation hoch motiviert sind. Die daraus resultierende positive Einstellung zu der geplanten Operation verlangt vom Operateur eine ebenso wohl überlegte Planung wie Durchführung des Eingriffs, um ein optimales Ergebnis zu erreichen. Unverzichtbarer, integraler Bestandteil der Behandlungsplanung ist die ausführliche und individualisierte Aufklärung vor und nach der Operation (Risiko- und Sicherheitsaufklärung). In diesem Zusammenhang müssen die Patientinnen auf die Möglichkeit der Einholung einer Zweitmeinung hingewiesen werden. Die Aufklärung über das operative Vorgehen sollte nicht am Tag vor der Operation, sondern möglichst einige Tage oder wenige Wochen zuvor erfolgen, um den jungen Frauen die notwendige Bedenkzeit einräumen zu können. Da es sich fast ausnahmslos um einen Wahleingriff handelt, muss in einem ausführlichen Aufklärungsgespräch, unabhängig von der Häufigkeit des Auftretens, auf die möglichen typischen Komplikationen der gewählten Operationsmethode eingegangen werden. Die Patientin muss nach der Aufklärung die Erfolgs- und Heilungschancen, die Behandlungsalternativen sowie Vor- und Nachteile der Operationsmethoden kennen und entscheiden können, welche Risiken, Folgen und Komplikationen sie auf sich nehmen will (Risikoaufklärung). Zur Sicherung eines optimalen Heilerfolgs sollten entsprechende Hinweise, Empfehlungen oder Warnungen für die Zeit nach der Operation besprochen werden (Sicherheitsaufklärung oder therapeutische Aufklärung). Das Aufklärungsgespräch und die Aufklärungsinhalte sollten z. B. in einem Aufklärungsvordruck schriftlich fixiert und mit Unterschriften von Arzt und Patient (bei Minderjährigen dem Erziehungsberechtigten) dokumentiert werden.

### Planung und Anzeichnung

Die präoperative Planung und Anzeichnung sind die wesentlichen Voraussetzungen für eine erfolgreiche operative Korrektur der Brust-

fehlbildung. Die Festlegung der Umschneidungsfigur verlangt vom Operateur die Kenntnis der annähernden „Idealmaße“ einer weiblichen Brust, die in Abhängigkeit von den Körperproportionen sowie der Brust- und Körpergröße und den Wünschen der Frauen individuell angepasst werden müssen. Das Einzeichnen der Umschneidungsfigur erfolgt an der stehenden Patientin entweder am Vorabend der Operation oder am Morgen des Operationstages. Im Wesentlichen kommen Freihandanzeichnungen zur Anwendung, die u.a. auf eine präoperative exakte Festlegung der Brustwarzenposition verzichten und Raum für intraoperative Anpassungen lassen. Die notwendige Fotodokumentation kann mit oder ohne Anzeichnungsfigur erfolgen.

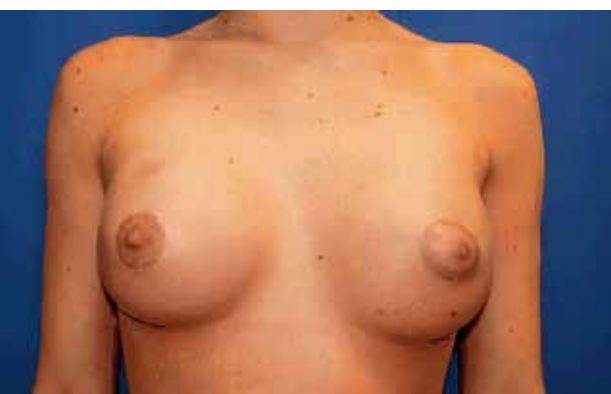### Implantatauswahl

Implantate können da eingesetzt werden, wo ein zusätzliches Volumen entweder medizinisch empfohlen oder aber von Seiten der Patientin gewünscht wird. Grundsätzlich stehen runde und anatomisch geformte Implantate unterschiedlicher Basisbreite, Höhe und Projektion mit verschiedenen Oberflächenstrukturen zur Verfügung (glatt oder mikro-texturiert in verschiedenen Variationen; siehe Abb. 4). Manche Operateure bevorzugen bei der reinen Augmentation glattwandige runde Implantate, während z. B. bei der tubulären Brust eher anatomisch geformte Implantate eingesetzt werden, die eine bessere Volumenauffüllung im Bereich der unteren Quadranten ermöglichen sollen. Eine weitere Entscheidung bei der operativen Planung ist die Lage des Implantats, unter oder auf dem Muskel (subpectoral oder präpectoral). Die aktuellen Daten sprechen mehrheitlich für die präpectorale Einlage, selbst wenn der Unterhautfettmantel eher dünn ist, denn die subpektorale Lage zeigt in der Langzeitbeobachtung zwei wesentliche Nachteile:

1. Die wulstartige Rückverlagerung des Muskels über das Implantat in Richtung Brustansatz.
2. Das Risiko der willkürlichen Bewegung des Muskels (Animation) mit dem kosmetisch unbefriedigenden Effekt der springenden Implantate (jumping breast).

### Operation

Grundsätzlich müssen weder Konserven gekreuzt noch Eigenblutspenden vorgehalten werden. Bei den überwiegend jungen Frauen kann eine Mammasonographie zur Beurteilung des Brustdrüsenkörpers durchgeführt werden, bei Frauen über 40 Jahre empfiehlt sich eine Mammographie. Perioperativ sollte eine Antibiotikaprophylaxe erfolgen. Auf dem Operationstisch wird die Patientin mit leicht angehobenem Oberkörper gelagert, einige Operateure bevorzugen dabei die Anlagerung der Arme an den Oberkörper, was die stehende Position am besten imitiert. Ein Blasenverweilkatheter ist bei einer Opera-



**Abb. 3b**  
Korrektur der Brust- und Areolaform sowie Einlage von anatomischen texturierten Implantaten (MENTOR® CPG™ 321, 245 cc)



**Abb. 4**  
Runde und anatomisch geformte Implantate werden mit auffälliger Kochsalzlösung oder Silikongel (MemoryGel®) angeboten. Gelimplantate stehen dem Operateur mit glatter oder texturierter Oberfläche (SILTEX®) zur Verfügung. Alle Gelimplantate verwenden ein Silikon, das kohäsiv, sicher und ästhetisch zuverlässig ist.

tionszeit von unter 180 Minuten in der Regel nicht notwendig. Die Verwendung von Drainagen hat sich bewährt, ist aber nicht zwingend erforderlich.

## Operationstechniken

Aufgrund der verschiedenen Formen der Brustfehlbildungen kommen unterschiedliche Operationstechniken zum Einsatz. Neben der sub- oder präpectoralen Implantateinlage können alle Reduktions- oder Mastopexietechniken sowie Lipofilling (Eigenfett) und andere autologe Gewebetransfers zur Anwendung kommen. Die Eigenfettmethode wird ergänzend zum Brustaufbau mit Silikonimplantaten eingesetzt, wenn das Unterhautfettgewebe der Patientin nicht ausreicht.

## Anisomastie/Asymmetrie

Eine Korrektur im Sinne einer Wiederherstellung der perfekten Symmetrie kann geplant aber selten erreicht werden, wohl aber eine deutliche Verbesserung. Bei einer Ungleichheit der Brüste muss grundsätzlich entschieden werden, ob die größere Brust über eine Reduktionsplastik/Mastopexie an die kleinere Brust oder die kleinere Brust über eine Augmentation mit Implantat und/oder Lipofilling an die größere Brust angeglichen wird. Hier bedarf es einer ausführlichen Aufklärung über die weitere Formentwicklung der Brust.

## Amastie, Poland-Syndrom und Mammahypotrophie

Bei diesen Anomalien der Brust kann eine akzeptable Brustform in den meisten Fällen durch ein geeignetes Implantat oder ein Lipofilling bzw. anderweitiges autologes Gewebe rekonstruiert werden. Bei der Eigenfetttransplantation muss berücksichtigt werden, dass häufig mehr als eine Operation notwendig sein wird, um das gewünschte Volumen zu erreichen. In Abhängigkeit von der Ausprägung des Poland-Syndroms kann sich die Notwendigkeit ergeben, eine Implantateinlage mit einer Eigenfetttransplantation zu kombinieren, insbesondere bei vollständigem Fehlen des großen Brustmuskels (Abb. 1).

## Tuberöse oder tubuläre Brust

Die tuberöse Brustfehlbildung ist eine angeborene, einseitig oder beidseitig auftretende Abweichung der „normalen“ Form, Kontur und Projektion der Brust, die mehrheitlich mit einer Asymmetrie verbunden ist. Die Inzidenz ist wahrscheinlich höher als vermutet, da viele Formen der tubulären Brust nicht erkannt und als Mammahypertrophie oder Asymmetrie klassifiziert werden. Die wesentlichen Merkmale dieser Anomalie sind (Abb. 2):

- Konzentrische verschmälerte Brustbasis mit hochgezogener Brustfalte,
- Vorwölbung des Drüsenkörpers in die hernienartig veränderte, vergrößerte Areola,
- häufig kombiniert mit einer Asymmetrie und/oder Hypoplasie.

Die wichtigsten Ziele der operativen Strategie sind die Verbreiterung der Brustbasis, die Verkleinerung der häufig vergrößerten Areola mit gleichzeitiger Beseitigung der Hernie und die Volumenauffüllung der defizienten Quadranten der Brust. Der Zugang erfolgt über eine Schnittführung um die Areola oder von der Brustfalte aus, wenn die Areola keiner operativen Korrektur bedarf. Zum Volumenausgleich in den unteren Quadranten kann der Brustdrüsenkörper entweder radiär eingeschnitten werden und/oder ein gestielter Brustdrüsenlappen (unfurling flap) wird in die Defektregion eingeschwenkt. Aufgrund langjähriger eigener Erfahrung sollte intraoperativ eine digitale Dehnung des subkutanen Gewebes/der Haut vorgenommen werden, um den bindegewebigen Ring zu sprengen (Abb. 3a/b).

## Symmastie

Bei der Symmastie scheinen die Brüste in der Mitte (über dem Brustbein) zusammengewachsen zu sein. Das Gewebe zwischen den Brüsten besteht aus Drüsengewebe, subkutanem Fett und fibrösen Septen. Die operative Korrektur besteht in der Entfernung des überschüssigen Gewebes und der Fixierung durch Einzelknopfnähte der subkutanen Faszie medial oder über der Mittellinie des Sternums, um so ein ansprechendes Dekolleté zu schaffen.

## Mammahypertrophie

Die überschießende Brustentwicklung in der Adoleszenz stellt ein besonderes Problem dar, da häufig die erheblichen psychischen (Anstarren, auf die Brust reduziert zu werden, Einschränkungen in den sozialen Kontakten) und körperlichen (Schnürfurchen im Bereich der BH-Träger, rezidivierende Ekzeme in den Brustfalten, Körperhaltung) Beschwerden auch seitens der beratenden Ärzte nicht entsprechend gewürdigt werden. Grundsätzlich kann eine Verkleinerung der Brüste (Reduktionsplastik) nach dem abgeschlossenen Brustwachstum (17. Lj.) durchgeführt werden, in Einzelfällen ergibt sich allerdings auch deutlich vorher (12.-16. Lj.) eine klare medizinische Indikation.

Bei jungen Frauen sollte, wenn möglich, eine Stielung der Brustwarze gewählt werden, bei der grundsätzlich die Stillfähigkeit erhalten bleibt.

## Postoperative Versorgung

Die Drainagen werden üblicherweise am 1. bis 4. postoperativen Tag entfernt. Ab dem 2. postoperativen Tag kann ein individuell angepasster fester Büstenhalter oder ein Sport-BH für mindestens 4 bis 6 Wochen getragen werden. Eine Entlassung ist bereits ab dem 1. postoperativen Tag (ggf. auch am Operationstag) möglich und muss im Einzelfall mit der Patientin besprochen werden. Da die meisten Operateure heute resorbierbares Nahtmaterial verwenden, entfällt das für die Patientinnen oft schmerzhaftes Entfernen der Fäden. Eine spezielle Nachsorge ist nicht vorgesehen, allerdings empfiehlt sich die Wiedervorstellung mit Fotodokumentation 6-8 Wochen nach der Operation.

## Fazit

Jede Fehlbildung bedarf einer individuellen Planung der Operation und einer für die Bedürfnisse speziell ausgewählten Operationstechnik. Häufig müssen verschiedene Operationstechniken kombiniert werden, um ein akzeptables ästhetisches und funktionelles Ergebnis zu erreichen. Es gelingt nicht immer komplexe Fehlbildungen in einer Operation angemessen zu korrigieren, manchmal kann nur durch einen zweiten oder weiteren operativen Eingriff das gewünschte Ergebnis erzielt werden. Alle aktuellen Studien weisen für die jungen Frauen einen deutlichen psychosozialen Benefit, ein gesteigertes Selbstwertgefühl und eine signifikant verbesserte Akzeptanz des eigenen Körpers nach.

## Informationen

■ **Prof. Dr. med. Andree Faridi**  
Direktor Senologie und Brustzentrum  
Direktor Rekonstruktive und plastisch-ästhetische Brustchirurgie  
Zentrum für Geburtshilfe und Frauenheilkunde  
Universitätsklinikum Bonn  
Venusberg-Campus 1  
53127 Bonn  
[www.ukbonn.de](http://www.ukbonn.de)

### ■ Weitere Informationen

**MENTOR Deutschland GmbH**  
Lilienthalstrasse 27-29  
85399 Hallbergmoos  
[www.mentorwwllc.de](http://www.mentorwwllc.de)



# Das Familiäre Mittelmeerfieber –

## eine seltene Differentialdiagnose bei Fieber unklarer Genese

### Einleitung

Das Familiäre Mittelmeerfieber (FMF) [ICD10-Code: E85.0] ist das häufigste monogenetische periodische Fiebersyndrom. Es handelt sich hierbei um eine autosomal-rezessiv vererbte auto-inflammatorische Erkrankung. Symptomatisch werden die Betroffenen durch rezidivierende Episoden mit Fieber, Serositiden, Arthritiden und Hautmanifestationen (u.a. urtikarielle Erscheinungen). Langfristig besteht bei unzureichender Therapie die Gefahr der Entwicklung von Organamyloidosen mit Organdysfunktionen (z. B. terminale Niereninsuffizienz). Die Diagnose wird vor allem klinisch gestellt und durch eine genetische Diagnostik auf Vorliegen von pathogenen Mutationen im Mediterranean Fever Gen (MEFV) ergänzt.

Neben Colchicin sind seit wenigen Jahren weitere Medikamente aus der Klasse der Biologika zur Behandlung von Colchicin-refraktären Patienten zugelassen. Eine wichtige Rolle spielen hierbei die in den Interleukin-1-Signalweg eingreifenden Medikamente.

### Epidemiologie

Die Prävalenz ist in Bevölkerungsgruppen des östlichen Mittelmeerraumes (Juden, Armenier, Türken, Araber) am höchsten. Die Trägerfrequenz für die autosomal-rezessive Erbkrankheit in diesen Risikopopulationen beträgt 1:3 bis 1:10. In Deutschland lag die Prävalenz 2012 bei knapp 0,1 % in der Gesamtbevölkerung. Bedingt durch die verstärkte Zuwanderung sind in den vergangenen Jahren die Fallzahlen weiter gestiegen.

Das FMF manifestiert sich meist schon in der frühen Kindheit. In Bezug auf die Geschlechterverteilung scheint es etwas mehr männliche als weibliche Betroffene zu geben. In 90 % der Fälle treten erste Symptome vor dem 20. Lebensjahr auf, bei 75 % schon vor dem 10. Lebensjahr. Eine spätere Manifestation im reiferen Erwachsenenalter über 40 Jahre ist äußerst selten (< 1 %) und geht zumeist mit einem milderen Krankheitsverlauf einher.



Prof. Dr. med. Jörg Henes



Dr. med. Sebastian Jonas Saur

### Molekulargenetik/Pathophysiologie

Die Pathogenese des FMF ist nicht vollständig geklärt, obwohl das verantwortliche Gen identifiziert wurde. Das MEFV kodiert für das Protein Pyrin, welches ein immunregulierendes Molekül ist und aus 781 Aminosäuren besteht. Pyrin spielt eine wichtige Rolle im angeborenen Immunsystem und interagiert mit Caspase-1 und anderen Inflammasom-Komponenten zur Regulierung der Interleukin(IL)-1 $\beta$  Produktion. Bislang sind 375 Mutationen bekannt, welche sehr unterschiedlich in ihrer Penetranz und dem klinischen Erscheinungsbild sind (s. hierzu auch <https://infervers.umai-montpellier.fr/web/>). Die häufigste Mutation M694V verursacht auch oft das schwerste Krankheitsbild. Heterozygote Mutationsträger sind oft beschwerdefrei, haben aber eine erhöhte Prädisposition für subklinische Entzündungen und inflammatorische Erkrankungen.

### Klinisches Bild

Das klinische Bild des FMF ist durch rezidivierende Attacken/Schübe gekennzeichnet, daher spricht man auch von periodischen Fiebersyndromen. Die erste Episode haben FMF-Patienten meistens bereits in der frühen Kindheit. Fieber ist die Hauptmanifestation des FMF. Bei schweren Attacken steigt die Körpertemperatur bis auf 39 – 40°C an. Insbesondere bei kleinen Patienten kann Fieber das einzige Symptom sein. Aufgrund der vielen potentiellen Ursachen für Fieberschübe bei Kindern, wird die Erkrankung häufig nicht erkannt.

Die Fieberattacken halten ein bis drei Tage an; in der Zwischenzeit sind die Patienten in der Regel unauffällig und symptomfrei. Dieses beschwerdefreie Intervall kann einige Wochen, Monate oder sogar Jahre betragen. Bei einem einzelnen Patienten verlaufen die Attacken meist ähnlich, können hinsichtlich der Häufigkeit, Schwere und Symptome aber durchaus auch variieren, was eine Diagnosestellung erschweren und verzögern kann.

Abdominelle Schmerzen stellen ebenfalls ein Kardinalsymptom des FMF dar, welches bei ca. 90 % der Patienten auftritt. Die Symptome werden häufig als akutes Abdomen fehlinterpretiert, sodass die Patienten vor Diagnosestellung nicht selten abdominalchirurgischen Eingriffen wie z. B. Laparoskopien und Appendektomien unterzogen wurden. Die rezidivierenden Peritonitiden können zu Adhäsionen und in der Folge zu schwerwiegenden Komplikationen wie einen Ileus oder Infertilität führen.

Neben abdominalen Schmerzen durch peritonitische Reizung kann es auch zu einer Pleuritis kommen. Etwa 30 – 50 % der FMF-Patienten leiden unter Schmerzen im Brustkorb, die meist unilateral auftreten und bis in das Abdomen ausstrahlen können. Eine Perikarditis stellt eine seltenere Manifestation dar, obgleich bei Kindern ein subklinischer Verlauf häufiger zu sein scheint.

Während einer FMF-Attacke tritt bei etwa 50 % aller Patienten auch eine Gelenkbeteiligung auf; diese zählt somit zu den zweithäufigsten Symptomen. Die Gelenkbeteiligung äußert sich meist als Monoarthritis der unteren Extremitäten (Knie-/Sprunggelenke) und manifestiert sich häufig schon in der Kindheit. Insbesondere bei Kindern sind jedoch auch polyartikuläre, asymmetrische Manifestationen möglich.

Die Arthritiden verlaufen meistens selbstlimitierend und gehen mit Schmerzen und periartikulären Hautrötungen einher. Chronische Verläufe mit Gelenkdestruktionen betreffen meistens Erwachsene und sind extrem selten (2 – 5 % der Patienten). Bei Patienten mit einer pathogenen M694V-Mutation ist eine Assoziation zu seronegativen Spondyloarthritis beschrieben.

Ein weiteres charakteristisches Symptom des FMF sind erysipeltartige Exantheme in Form von roten, schmerzhaften, heißen Hautarealen, überwiegend an den Unterschenkeln und Fußgelenken. Die Exantheme können das Hauptmerkmal in der Kindheit sein. Eine weitere seltenere Manifestation bei Kindern im Rahmen eines FMF sind eine Orchitis mit akutem Skrotum (2 – 8 %).

Im Bereich der Nieren kann es sowohl zur nicht-Amyloid-bedingten Nierenschädigung als auch zur sekundären renalen Amyloidose kommen. Fällt eine Proteinurie von mehr als 0.5 g/24 h auf, sollte eine Nierenbiopsie zur Einordnung erfolgen. Hierbei ist es wichtig eine Vaskulitis oder eine andere Ursache für eine Glomerulonephritis auszuschließen.

Die Amyloidose ist die gefürchtete Spätkomplikation des FMF und kann an verschiedenen Organen (vor allem Niere, Herz und Darm) zu Dysfunktionen führen. Risikofaktoren eine Amyloidose zu entwickeln, stellen das männliche Geschlecht, eine Arthritis, späte Diagnosestellung, Nachweis einer homozygoten M694V-Mutation und die positive Familienanamnese für eine Organamyloidose dar. Patienten mit einer M694V-Mutation haben im Vergleich zu anderen Mutationsträgern ein 6-fach erhöhtes Risiko für eine Amyloidose.

## Diagnose

Die Diagnose „Familiäres Mittelmeer Fieber“ wird vor allem klinisch gestellt. Hier ist eine ausführliche Erfassung der Krankheitsgeschichte und vor allem auch der Familienanamnese von großer Bedeutung. Zudem sollten andere autoinflammatorische Erkrankungen (wie z. B. Cryopyrin-assoziiertes periodisches Syndrom (CAPS), Tumornekrosefaktor-Rezeptor-assoziiertes periodisches Syndrom (TRAPS), Hyperimmunglobulin-D-Syndrom (HIDS), Syndrom aus periodischem Fieber, aphthöser Stomatitis, Pharyngitis und zervikaler Adenitis (PFAPA)) sicher ausgeschlossen werden. Bei der Diagnosestellung ist ebenfalls zu berücksichtigen, dass es drei Verlaufsformen des FMF gibt: Typ 1: Inflammatorische Attacken als Erstmanifestation (klassische Form), Typ 2: Amyloidose als Erstmanifestation, Typ 3: Nachweis von zwei Mutationen im MEFV-Gen ohne FMF-typische Symptome oder Amyloidose.

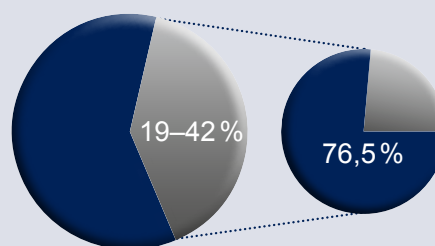
Zur Diagnosesicherung stehen verschiedene Klassifikations- und Diagnosekriterien zur Verfügung, die bekanntesten sind die Tel-Hahomer Kriterien, die jedoch für pädiatrische Patienten weniger gut geeignet sind. Aus diesem Grund wurden die türkischen Pädiatrie-Kriterien (= Yalcinkaya-Ozen-Kriterien) entwickelt:

1	Fieber (>38°C, Dauer 6 -72h, ≥3 Attacken)
2	Bauchschmerzen (Dauer 6 -72h, ≥3 Attacken)
3.	Brustschmerzen (Dauer 6 -72h, ≥3 Attacken)
4.	Arthritis (Dauer 6 -72h, ≥3 Attacken, Oligoarthritis)
5	Positive Familienanamnese für FMF

Yalcinkaya-Ozen-Kriterien für Kinder: ≥ 2 Kriterien müssen erfüllt sein

Neben den Diagnosekriterien erfolgt eine genetische Testung. Dies kann die Diagnose unterstützen, jedoch nicht ausschließen. Mit dem Nachweis von pathogenen Mutationen im MEFV-Gen wird die Diagnose bestätigt.

19–42 % der Patienten sprechen nicht oder nur partiell auf die Standardtherapie an



76,5% der Patienten mit keinem oder partiellem Ansprechen auf Colchicin erreichten unter IL-1-Antagonisten ein komplettes Ansprechen

Viele Patienten, die nicht auf eine Behandlung mit Colchicin ansprechen (Intoleranz, Resistenz oder nur partielles Ansprechen), profitieren von der Therapie mit Interleukin-1-Rezeptorantagonisten.

Als Verlaufparameter sollten neben klinischen Angaben der Patienten (z. B. in Form eines Fiebertagebuches) regelmäßig Entzündungsparameter CRP und SAA kontrolliert werden. Diese sollten in beschwerdefreien Intervallen normal sein.

## Therapie

Das Ziel der Behandlung ist die Kontrolle akuter FMF-Attacken, die Minimierung chronischer und subklinischer Entzündungen, die Prävention von Komplikationen und Langzeitschäden – allen voran einer AA-Amyloidose – sowie die Sicherstellung der Lebensqualität.

Colchicin ist in der Erstlinientherapie empfohlen; die Tageshöchstdosis liegt bei 2 mg für Kinder und 3 mg für Erwachsene.

Bei unzureichendem Ansprechen auf Colchicin, einer Unverträglichkeit oder Auftreten einer AA-Amyloidose trotz maximaler Colchicin-Dosis ist eine zusätzliche Behandlung mit Biologika indiziert.

Mittlerweile liegen Ergebnisse randomisierter kontrollierter Studien für den Einsatz der IL-1-Antagonisten bei Patienten mit hoher Krankheitsaktivität eines FMF trotz adäquat dosierter Colchicin-Therapie vor.

Im Jahr 2016 wurde der erste IL-1-Antagonist von der FDA für die Behandlung des Colchicin-resistenten FMF zugelassen. Im Februar 2017 folgte die Zulassung in Deutschland und seit April 2020 ist auch Anakinra zur Behandlung des FMF verfügbar.

Bei wiederkehrender Fiebersymptomatik, insbesondere bei Kindern und jungen Erwachsenen, sollte an die Differentialdiagnose des FMF gedacht werden

Neben der Standardtherapie stehen heute potente IL-1 Antikörper für Patienten mit unzureichendem Ansprechen zur Verfügung.

Literatur beim Verfasser

## Informationen

■ Prof. Dr. med. Jörg Henes  
Ärztlicher Leiter des Zentrums für Interdisziplinäre Rheumatologie, klinische Immunologie und Autoimmunerkrankungen (INDIRA)  
Dr. med. Sebastian Jonas Saur  
INDIRA-Koordinator  
Universitätsklinikum Tübingen  
Otfried-Müller-Straße 10  
72076 Tübingen  
www.rheumatologie-tuebingen.de

# Kutane-T-Zell-Lymphome

## Therapieoption Anti-CCR4

Kutane T-Zell-Lymphome (CTCL) gehören zu den sehr seltenen Erkrankungen mit einer Inzidenz von 0,4–1/100.000 Einwohner/Jahr.<sup>1</sup> Zu den kutanen T-Zell-Lymphomen zählen neben der häufigsten Variante, der Mycosis fungoides (MF), weitere zahlreiche noch seltenere Varianten und aggressive Subtypen, wie z. B. das Sézary-Syndrom (SS).

Die Diagnosestellung kutaner Lymphome stellt aufgrund der Vielfalt der klinischen Manifestationen häufig eine Herausforderung dar. Bei der Mycosis fungoides (MF) können unscheinbare Makulae oder Patches auf der Hautoberfläche sichtbar sein, die sich mit Fortschreiten der Erkrankung in stärker infiltrierte Hautveränderungen wandeln können (Plaques und Tumore).<sup>2</sup> Insbesondere in den frühen Stadien der Erkrankung dauert es oftmals mehrere Jahre, bis die Diagnose gestellt bzw. die Verdachtsdiagnose in die differentialdiagnostischen Erwägungen einbezogen wird.<sup>3</sup> Zunächst wird häufig an Ekzeme, Psoriasis oder andere entzündliche Hauterkrankungen gedacht. Das Sézary-Syndrom (SS) stellt sich klinisch im klassischen Fall mit der Trias aus Erythrodermie (Rötung der Haut >80 % der Körperoberfläche), Lymphknotenschwellung und leukämischer Ausschwemmung dar. Gerade bei älteren Patienten wird die Erkrankung zunächst häufig als Alterserythrodermie, Psoriasis oder Pityriasis rubra pilaris fehldiagnostiziert.<sup>4,5</sup> Unbedingt empfehlenswert ist deswegen gerade bei diesen Patienten zum sicheren Ausschluss eines SS die Durchführung einer Durchflusszytometrie, die neben der CD4/CD8- Ratio auch den Gehalt an CD4<sup>+</sup>CD7- und CD4<sup>+</sup>CD26-Zellen bestimmen kann.<sup>6</sup>

### Behandlung kutaner T-Zell-Lymphome

Aufgrund der Vielzahl der klinischen Erscheinungsformen, der Schwere der Erkrankung und den unterschiedlichen Therapieoptionen empfiehlt sich die Anbindung von Patienten mit dieser seltenen malignen Hauterkrankung an ein Spezialzentrum. Die Behandlung kutaner T-Zell-Lymphome erfolgt stadienadaptiert. Insbesondere für MF und SS sind in den vergangenen Jahren durch die Leitliniengruppe in Deutschland und durch internationale Organisationen wie die European Organization for Research and Treatment of Cancer (EORTC) und die International Society for Cutaneous Lymphoma (ISCL) neben den diagnostischen Kriterien und Staging-Systemen, Empfehlungen zur Behandlung erarbeitet worden.<sup>7–9</sup> Dabei wird zwischen hautgerichteten und systemischen Therapieansätzen unterschieden. Zu den hautgerichteten Therapien gehören Lichttherapien (UVA, UVB, PUVA), Radiotherapie und Lokaltherapien wie z. B. die topischen Glukokortikosteroide und ein neu zugelassenes Stickstofflost-Derivat (Chlormethin-Gel).

Systemisch können die Patienten mit den bisherigen Standardtherapien wie Methotrexat und Bexaroten behandelt werden. Weiterhin steht ein pegyliertes Interferon im Off-Label-Use zur Verfügung. Medikamente zur intravenösen Applikation (Chemotherapeutika z. B. Gemcitabin) können in fortgeschrittenen Stadien der MF oder SS eingesetzt werden. Neuere Medikamente, wie das gegen CD30 gerichtete Antikörperkonjugat Brentuximab-Vedotin werden bei Nachweis einer CD30-Expression in der Zweitlinie therapeutisch in Erwägung gezogen. Der Antikörper Mogamulizumab richtet sich gegen den Chemokinrezeptor 4 (CCR4) und ist zur Behandlung von erwachsenen Patienten mit MF, die mindestens eine vorherige systemische Therapie erhalten haben, zugelassen.

Ein spezielles Therapieverfahren ist die Durchführung der extrakorporalen Photopherese (ECP), bei welchem die Leukozyten nach Lichtsensibilisierung mit UVA-Licht bestrahlt und anschließend dem Patienten reinfundiert werden.

Bei Kombinationstherapien werden hautgerichtete und systemische Therapieansätze in parallelen Schemata verabreicht, um eine bestmögliche Wirksamkeit zu erreichen (z. B. Kombination Bexaroten/MTX + PUVA oder Kombination Systemtherapie + ECP).

Kurative Optionen sind, abgesehen von der Durchführung einer Stammzelltransplantation, nicht verfügbar. Die Stammzelltransplantation sollte Einzelfällen nach ausgiebiger Nutzen-Risiko-Abwägung vorbehalten bleiben. Insbesondere in frühen Stadien ist diese Therapiemaßnahme nicht indiziert.

MF und SS sind Subtypen des kutanen T-Zell-Lymphoms (engl. „cutaneous T-cell lymphoma“, CTCL), einer seltenen Form des Non-Hodgkin-Lymphoms, das Haut, Blut, Lymphknoten und innere Organe befällt. Zusammen machen MF und SS etwa 65 Prozent aller CTCL-Fälle aus. Mogamulizumab ist ein humanisierter monoklonaler Antikörper, der gegen den C-C-Chemokinrezeptor 4 (CCR4) gerichtet ist – ein Protein, das sowohl bei MF als auch bei SS konsistent von den Krebszellen exprimiert wird. Sobald der Antikörper an CCR4 bindet, wird die Interaktion von Immunzellen gesteigert.



Priv.-Doz. Dr. med.  
Ulrike Wehkamp



## Anti-CCR4

Mogamulizumab ist ein defucosyliertes, humanisiertes IgG1-Kappa-Immunglobulin, das selektiv an CCR4 bindet und der weltweit erste Antikörper gegen diesen Rezeptor, der für die Therapie kutaner Lymphome in der Zweitlinie zugelassen wurde.<sup>10</sup> Der CCR4-Rezeptor wird auf der Oberfläche maligner T-Lymphozyten bei CTCL überexprimiert. Für Mogamulizumab wurde in präklinischen Studien in vitro und in vivo nachgewiesen, dass dessen Bindung an CCR4 auf der Oberfläche der T-Lymphozyten zu einer Antikörper-abhängigen zellulären Zytotoxizität (ADCC) führt mit einer Verminderung der CCR4-positiven T-Zell-Population. Nach Anbindung von Mogamulizumab an das CCR4-Protein auf der Oberfläche der Zielzelle kommt es zur Aktivierung von natürlichen Killerzellen (NK-Zellen), die anschließend die Zerstörung der Zielzelle induzieren. Außerdem kann Mogamulizumab direkt regulatorische T-Zellen depletieren.<sup>11</sup> Mogamulizumab wird intravenös mit einer Dosierung von 1 mg/kg KG über eine Stunde verabreicht. Im ersten Zyklus (28 Tage) erfolgt die Behandlung wöchentlich (D1, D8, D15, D22), danach an D1 und D15 der folgenden 28-tägigen Zyklen bis zum Fortschreiten der Erkrankung oder bis zum Auftreten von nicht erwünschten Nebenwirkungen. Zur Verminderung des Risikos von Infusionsreaktionen wird nach der Fachinformation bei der ersten Behandlung eine Prophylaxe aus einem Antihistaminikum und einem Antipyretikum empfohlen. Falls eine Infusionsreaktion auftritt, sollte die Prämedikation auch bei Folge-Infusionen beibehalten werden.

Die MAVORIC-Studie, eine randomisierte, multi-zentrische, open-label Phase-3-Studie mit 372 Patienten führte zur Zulassung von Mogamulizumab. Das progressionsfreie Überleben als primärer Endpunkt der Studie, zeigte mit 7,7 Monaten eine signifikante Verbesserung durch Mogamulizumab gegenüber dem Vergleichsarm (Vorinostat – ein Histondeacetylase-Inhibitor) mit 3,1 Monaten (Kim et al. 2018). Außerdem verbesserte sich die Lebensqualität der Studienteilnehmer signifikant.<sup>10</sup> In der Studie konnte gezeigt werden, dass vor allem Patienten mit einem kutanen T-Zell-Lymphom mit einer Blutbeteiligung mit einem Gesamtansprechen von 36 % im Stadium IV im Vergleich zu 3 % im Vergleichsarm von der Behandlung profitierten. Die mediane Dauer bis zum Ansprechen auf die Therapie betrug 3,1 Monate, so dass zu empfehlen ist, diesen Zeitraum unter der Therapie abzuwarten, um beurteilen zu können, ob ein Patient von der Therapie profitiert. Es existieren bis dato nur begrenzte Daten zur Wirksamkeit bei Patienten mit geringer (< 10 %) CCR4-Expression in der Haut. In der MAVORIC-Studie gab es 10/290 auswertbare Patienten mit CCR4-Expression < 10%.<sup>10</sup>

### Fallbeispiel eines Patienten mit Sézary-Syndrom

In den Abbildungen sind die Hautveränderungen eines Patienten mit Sézary-Syndrom aus dem Jahre

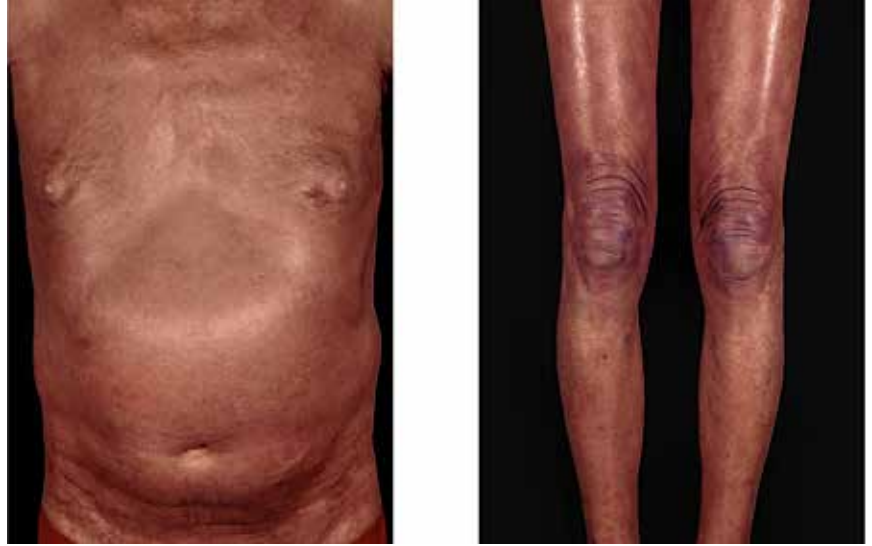


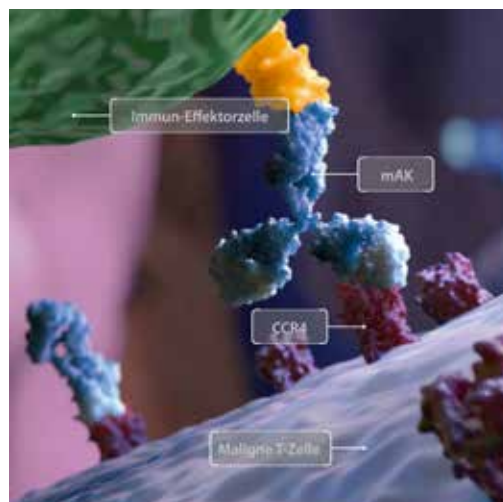
Abbildung 1: Erythrodermie im Juni 2020 vor Beginn der Therapie mit Mogamulizumab

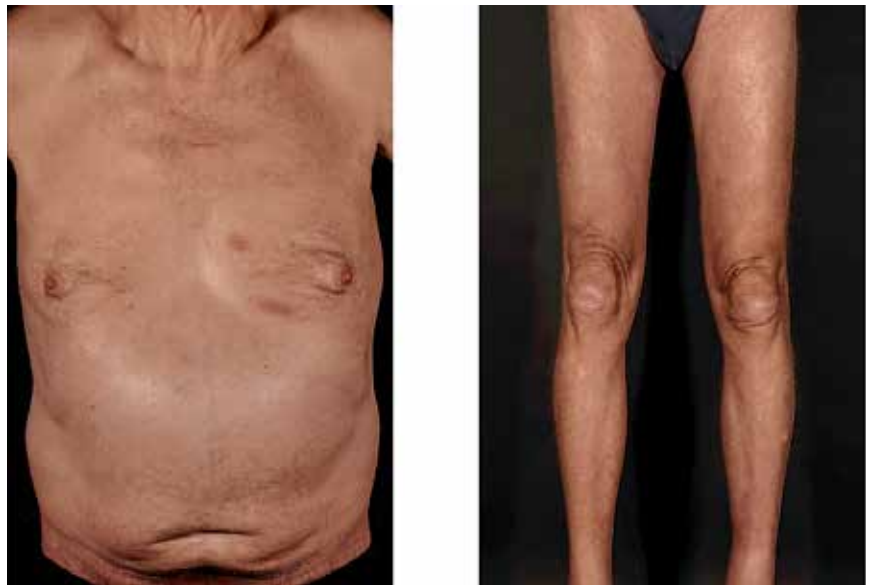

Abbildung 2: Komplette Remission der Hautbeteiligung durch das Sézary Syndrom unter Therapie mit Mogamulizumab (nach 6 Monaten Therapie)

2020 gezeigt, der sich seit Juli 2012 in unserer Behandlung befand (Abb. 1). Er stellte sich 2012 im Alter von > 60 Jahren mit einer Suberythrodermie, vergrößerten Lymphknoten inguinal sowie anamnestisch bestehendem Nachtschweiß vor. Im August 2012 konnte die Diagnose eines Sézary-Syndroms gesichert werden. Von September 2012 bis Februar 2020 erhielt der Patient langfristig eine Therapie mit extrakorporaler Photopherese. Diese wurde zunächst durch eine Therapie mit Interferon alpha (9 Mio IE 3x/Woche), dann mit einer PUVA-Therapie, gefolgt von einer UVB-Therapie und einem erneuten Versuch einer Therapie mit Interferon alpha (12 Mio IE 3x/Woche) unterstützt. Im Anschluss erhielt der Patient zusätzlich zur ECP eine low-dose Elektronen-Ganzhautbestrahlung (TSEBT) mit einer Gesamtdosis von 12 Gray. Im Juli 2020 kam es zu einem deutlichen Progress der Hautveränderungen, so dass alternative Behandlungsoptionen diskutiert wurden. Der Patient befand sich in einem reduzierten Allgemein- und Ernährungszustand (Größe 190 cm, Gewicht 75,8 kg). Bei der Inspektion der Haut zeigte sich eine Erythrodermie; modified severity weighted assessment tool (mSWAT) 80 (Abb.1). In der durchflusszytometrischen Untersuchung zeigten sich 4,4 %

Mogamulizumab bindet selektiv an das Protein C-C-Chemokinrezeptor 4 (CCR4). Nach der Bindung kommt es zur Aktivierung von natürlichen Killerzellen, die anschließend die Zerstörung der Zielzelle vermitteln.



der kernhaltigen Zellen im Blut passend zum bekannten Sézary-Syndrom. In einer durchgeführten Sonographie der zervikalen, axillären und inguinalen Lymphknoten zeigten sich diese kaum vergrößert, allerdings zum Teil sonomorphologisch auffällig (aufgehobene Mark-Rindendifferenzierung; wolkig aufgelockertes, echoarmes Binnenmuster). Mogamulizumab ist von der europäischen Arzneimittel-Agentur (EMA) seit dem 22.11.2018 in den Indikationen MF und SS zugelassen und seit dem 15.06.2020 in Deutschland verfügbar, so dass der Patient einer der ersten an unserem Zentrum war, der die neue Antikörpertherapie erhalten konnte. Die Erstgabe erfolgte im Juli 2020. Im Verlauf erhielt der Patient insgesamt 29 Gaben in einer Dosierung von 1mg/kg Körpergewicht in 2-wöchentlichen Abständen (im ersten 28-tägigen Zyklus wöchentlich). Die Therapie wurde von dem Patienten insgesamt gut vertragen und er zeigte, abgesehen von einem passageren Arzneimittel-exanthem, keine weiteren Nebenwirkungen. Schon im Oktober 2020, also nach 3 Monaten Behandlung, zeigte sich in den durchgeführten durchflusszytometrischen Kontrolluntersuchungen kein Hinweis auf das bekannte Sézary-Syndrom mehr. Gleichzeitig konnte eine deutliche Regredienz der Hautveränderungen sowie eine Verbesserung des Haar- und Nagelwachstums dokumentiert werden. Im Januar 2021 fanden sich lediglich zwei residuelle erythematöse Makulae am Rücken. In einer durchgeführten Probebiopsie einer Läsion im April 2021 konnte sowohl histologisch als auch immunhistochemisch und in einer durchgeführten Klonalitätsanalyse des Biopsats das bekannte Sézary-Syndrom nicht mehr nachgewiesen werden, so dass der Therapieerfolg als Komplettremission bewertet wurde (Abb. 2). Die Therapie mit Mogamulizumab wurde noch bis Juli 2021 weitergeführt und dann beendet. Seitdem befindet sich der Patient in einer anhaltenden kompletten Remission. Der Allgemeinzustand und die Lebensqualität des Patienten sind ausgesprochen gut. Da Mogamulizumab erst seit Juni 2020 in Deutschland verfügbar ist, gibt es noch keine generellen Empfehlungen, wie lange über das Erreichen einer kompletten Remission hinaus therapiert werden sollte. Im vorliegenden Fall

entschieden wir uns gemeinsam mit dem Patienten 9 Monate nach Erreichen der Komplettremission im Blut und nach 6 Monaten Komplettremission in der Haut die Therapie zu pausieren. Vorerst stellt sich der Patient in 4 wöchentlichen Abständen zu Kontrolluntersuchungen in unserer Sprechstunde für kutane Lymphome vor.

## Fazit

Zusammenfassend stellt Mogamulizumab, insbesondere für CTCL-Patienten in höheren Stadien und mit Blutbeteiligung, eine vielversprechende Behandlungsoption dar. Patienten mit einer Verdachtsdiagnose sollten sich aufgrund der Schwere und Seltenheit der Erkrankung an ein spezialisiertes Fachzentrum mit besonderer Expertise wenden. Eine Komplettremission kann bei diesen therapeutisch herausfordernden Patienten mit einem zielgerichteten Therapieansatz langfristig erreicht werden.

## Referenzen

1. Swerdlow SH, Campo E, Pileri SA, et al. The 2016 revision of the World Health Organization classification of lymphoid neoplasms. *Blood* 2016; 127(20): 2375-90.
2. Jawed SI, Myskowski PL, Horwitz S, Moskowitz A, Querfeld C. Primary cutaneous T-cell lymphoma (mycosis fungoides and Sezary syndrome): Part I. Diagnosis: Clinical and histopathologic features and new molecular and biologic markers. *Journal of the American Academy of Dermatology* 2014; 70(2): 205 e1- e16.
3. Scarisbrick JJ, Quaglino P, Prince HM, et al. The PROCLIP international registry of early-stage mycosis fungoides identifies substantial diagnostic delay in most patients. *The British journal of dermatology* 2019; 181(2): 350-7.
4. Tomasini C, Aloï F, Solaroli C, Pippione M. Psoriatic erythroderma: a histopathologic study of forty-five patients. *Dermatology* 1997; 194(2): 102-6.
5. Clayton BD, Jorizzo JL, Hitchcock MG, et al. Adult pityriasis rubra pilaris: a 10-year case series. *Journal of the American Academy of Dermatology* 1997; 36(6 Pt 1): 959-64.
6. Miyashiro D, Sanches JA. Erythroderma: a prospective study of 309 patients followed for 12 years in a tertiary center. *Scientific reports* 2020; 10(1): 9774.
7. Trautinger F, Eder J, Assaf C, et al. European Organisation for Research and Treatment of Cancer consensus recommendations for the treatment of mycosis fungoides/Sezary syndrome - Update 2017. *Eur J Cancer* 2017; 77: 57-74.
8. Olsen E, Vonderheid E, Pimpinelli N, et al. Revisions to the staging and classification of mycosis fungoides and Sezary syndrome: a proposal of the International Society for Cutaneous Lymphomas (ISCL) and the cutaneous lymphoma task force of the European Organization of Research and Treatment of Cancer (EORTC). *Blood* 2007; 110(6): 1713-22.
9. Dippel E, Assaf C, Becker JC, et al. S2k - Leitlinie - Kutane Lymphome (ICD10 C82 - C86) - Update 2021. AWMF 2021.
10. Kim YH, Bagot M, Pinter-Brown L, et al. Mogamulizumab versus vorinostat in previously treated cutaneous T-cell lymphoma (MAVORIC): an international, open-label, randomised, controlled phase 3 trial. *The lancet oncology* 2018; 19(9): 1192-204.
11. Ni X, Jorgensen JL, Goswami M, et al. Reduction of regulatory T cells by Mogamulizumab, a defucosylated anti-CC chemokine receptor 4 antibody, in patients with aggressive/refractory mycosis fungoides and Sezary syndrome. *Clinical cancer research : an official journal of the American Association for Cancer Research* 2015; 21(2): 274-85.

## Informationen

■ Priv.-Doz. Dr. med.  
Ulrike Wehkamp, MaHM  
Klinik für Dermatologie, Venerologie  
und Allergologie  
Leitung Dermatohistologie und  
Autoimmundiagnostik  
Universitätsklinikum Schleswig-  
Holstein, Campus Kiel  
Arnold-Heller-Str. 3  
D-24105 Kiel  
www.uksh.de/dermatologie-kiel

# Die X-chromosomale Hypophosphatämie

Die X-chromosomale Hypophosphatämie (X-linked Hypophosphataemia, XLH) ist die häufigste Ursache eines erblichen Phosphatmangels und führt bei Kindern zu schweren Komplikationen wie Rachitis, Deformitäten der unteren Gliedmaßen, Schmerzen, schlechter Mineralisierung der Zähne und Kleinwuchs. Bei Erwachsenen führt die Erkrankung zu Osteomalazie, Enthesiopathien, Osteoarthritis und Pseudofrakturen. Aufgrund der Seltenheit der Erkrankung wird die X-chromosomale Hypophosphatämie häufig zu spät erkannt.

## Einleitung

Bei der X-chromosomalen Hypophosphatämie (XLH) handelt es sich um eine X-chromosomal dominante Erkrankung, die durch Mutationen im PHEX-Gen verursacht wird. Das PHEX-Gen kodiert für die phosphatregulierende neutrale Endopeptidase PHEX, die überwiegend in Osteoblasten und Osteozyten exprimiert wird. Die XLH ist mit einer Inzidenz von 3,9 pro 100.000 Geburten und einer Prävalenz von 1,7 pro 100.000 Kinder bis 4,8 pro 100.000 Personen (Kinder und Erwachsene) sehr selten, jedoch die häufigste Ursache der vererbten phosphopenischen Rachitis. Der Verlust der Funktion von PHEX führt zu einer verstärkten Sekretion des phosphaturischen Hormons Fibroblasten-Wachstumsfaktor 23 (FGF23) durch Osteoblasten und Osteozyten. Dies führt zu einem renalen Phosphatverlust mit nachfolgender Hypophosphatämie, verminderter Synthese von aktivem Vitamin D ( $1,25(\text{OH})_2$  Vitamin D), Rachitis, Osteomalazie, Odontomalazie und dysproportioniertem Kleinwuchs. Die Patienten entwickeln in der Regel im ersten oder zweiten Lebensjahr klinische Symptome. Durch eine frühzeitige Behandlung kann die Rachitis ausheilen und eine fortschreitende Wachstumsstörung vermieden werden. Bis zu zwei Drittel der Kinder mit XLH benötigen eine Operation an den unteren Gliedmaßen. Bei erwachsenen Patienten mit XLH besteht das Risiko für Komplikationen wie frühe Osteoarthritis, Enthesiopathien, Spinalkanalstenose, Pseudofrakturen und Hörverlust, die die Lebensqualität einschränken können. Im Jahr 2018 wurde Burosumab, ein FGF23 neutralisierender humaner monoklonaler IgG-Antikörper, für die Behandlung von Patienten mit XLH zugelassen.

## Klinik

Bei Kindern sind die wichtigsten klinischen Symptome einer XLH ein abnormaler, oft watschelnder Gang, eine Deformierung der unteren Gliedmaßen (Varus oder Valgusdeformität, Abb. 1) und eine Wachstumsstörung. Rachitische Skelettdeformitäten werden in der Regel ab einem Alter von 6 Monaten sichtbar. Die Patienten können zudem eine abnorme Schädelform aufweisen. Bei Patienten über 3 Jahre sind Zahnabszesse häufig. Bei unbehandelten Erwachsenen gehören Kleinwuchs, Osteomalazie, Knochenschmerzen, Osteoarthritis, Pseudofrakturen, Steifheit, Enthesiopathien und schlechter Zahnzustand zu den typischen Befunden.

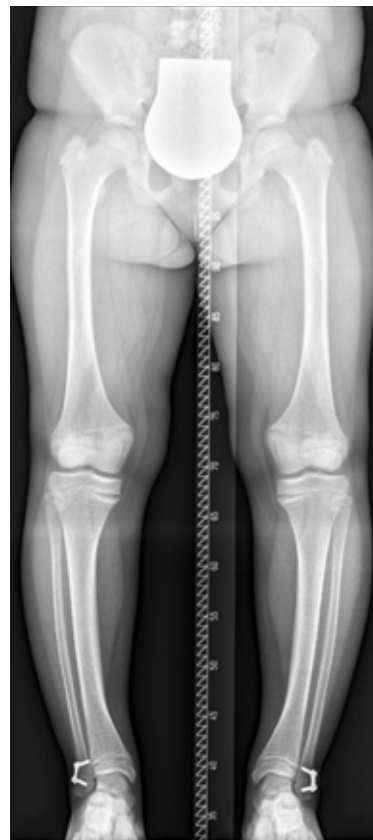


Abb. 1a: Varusdeformität bei einem 12-jährigen Mädchen mit hypophosphatämischer Rachitis

© Klinik für Diagnostische und Interventionelle Radiologie, Universitätsklinikum Heidelberg

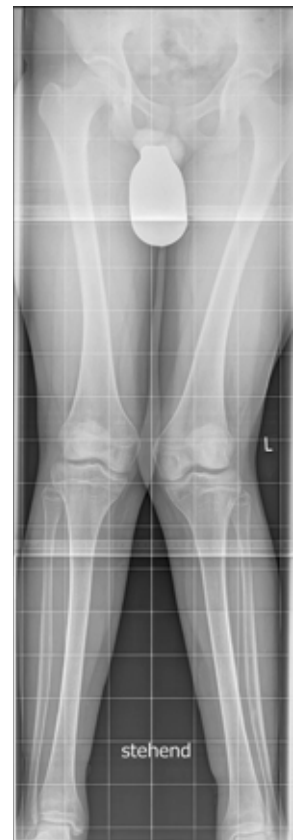

Abb. 1b: Valgusdeformität bei einem 15-jährigen Jungen mit hypophosphatämischer Rachitis

© Zentrum für Kinderheilkunde und Jugendmedizin Universitätsklinikum Gießen

## Diagnose

Die Diagnose der XLH basiert auf klinischen, radiologischen und biochemischen Befunden. Bei Kindern sollte die Diagnose einer XLH erwogen werden, wenn klinische und/oder radiologische Anzeichen einer Rachitis und Serumphosphatspiegel unterhalb des altersabhängigen Referenzbereichs in Verbindung mit einem renalen Phosphatverlustes bei fehlendem Vitamin D- oder Calciummangel vorliegen (phosphopenische Rachitis) (Abb. 2).

Bei Erwachsenen sollte die Diagnose XLH bei Vorliegen oder Anamnese von Deformitäten der unteren Gliedmaßen und/oder klinischen und/oder radiologischen Anzeichen einer Osteomalazie (einschließlich Pseudofrakturen, Osteoarthritis und Enthesopathien im Frühstadium) im Zusammenhang mit Serumphosphatwerten unter dem altersabhängigen Referenzbereich im Zusammenhang mit renalem Phosphatverlust erwogen werden.

Die laborchemische Untersuchung besteht aus den Serumspiegeln von Phosphat, Calcium, der alkalischen Phosphatase (AP), Parathormon (PTH),  $25(\text{OH})$  Vitamin D,  $1,25(\text{OH})_2$  Vitamin D und Kreatinin sowie den Bestimmungen von Calcium, Phosphat und Kreatinin im



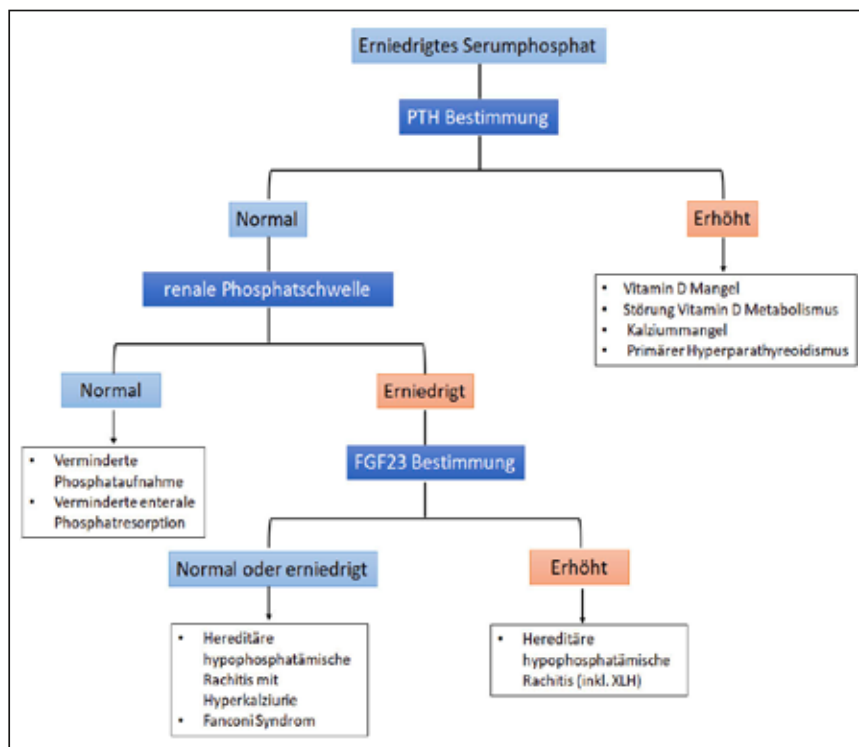


Abbildung 2. Flußdiagramm zur biochemischen Differentialdiagnostik bei Hypophosphatämie (adaptiert nach Haffner D, et al. 2019).

Spontanurin mit Berechnung der tubulären maximalen Phosphatresorption pro glomerulärer Filtrationsrate (TmP/GFR) und des Calcium-zu-Kreatinin-Verhältnisses im Urin. Der Quotient aus TmP/GFR beschreibt die renale Phosphatschwelle aus maximaler tubulärer Phosphat-Rückresorption zu glomerulärer Filtrationsrate ( $\text{TmP/GFR} = \text{Phosphat i.S.} - (\text{Phosphat i.U.} / \text{Kreatinin i.U.}) \times \text{Kreatinin i.S.}$ ). Die Normwerte im Kleinkindesalter liegen bei  $> 1,1 \text{ mmol} (>3,4 \text{ mg/dl})$ . Bei Patienten mit unzureichender Phosphataufnahme oder eingeschränkter intestinaler Resorption (was durch niedrige Phosphatspiegel im Urin vermutet werden könnte), kann die TmP/GFR fälschlicherweise niedrig sein, bis die Serumphosphatspiegel wieder normal sind.

Bei erniedrigter TmP/GFR sollte ein nicht-selektiver renaler tubulärer Phosphatverlust (renales Fanconi-Syndrom) durch Bestimmung von Urin-pH sowie einer Hyperaminoazidurie (renaler Aminosäureverlust) und einer Glukosurie ausgeschlossen werden.

Die klinische Diagnose einer XLH sollte durch eine genetische Analyse des PHEX-Gens bestätigt werden. Wenn die Analyse des PHEX-Gens ein negatives Ergebnis ergibt, sollten andere Ursachen einer hereditären oder erworbenen Hypophosphatämie in Betracht gezogen werden.

Daher eignet sich als initiale molekulargenetische Untersuchung eine Paneldiagnostik auf verschiedene genetische Formen der phosphopenischen Rachitis.

### Radiologische Merkmale

Rachitische Läsionen sind durch Auftreibungen der Metaphysen (Abschnitte der Röhrenknochen zwischen Diaphyse und Epiphyse) gekennzeichnet. Oft kommt es zur Entwicklung eines rachitischen Rosenkranzes und einer Harrison-Furche (horizontal verlaufende

Einbuchtung der lateralen Thoraxwand) durch Verbreiterung des Knochen-Knorpel-Überganges. Knochendeformitäten betreffen hauptsächlich die unteren Gliedmaßen (Abb. 1). Erwachsene können andere radiologische Merkmale aufweisen als Kinder, einschließlich Pseudofrakturen, frühe Osteoarthritis der Wirbelsäule, Hüfte und Knie (Osteophyten an den Gelenkrändern oder Verengung des Gelenkknorpels) und/oder Enthesopathien (wie Knochenproliferation an der Stelle der Bandansätze oder Verkalkung der Bänder).

### Biochemische Veränderungen

Die biochemischen Kennzeichen von XLH sind Hypophosphatämie aufgrund des renalen Phosphatabbaus, erhöhte Werte der alkalischen Phosphatase (AP) und erhöhte FGF23-Konzentrationen. FGF23 ist ein im Knochen produziertes Hormon, das in der Niere im proximalen Tubulus die Phosphatreabsorption hemmt. Obwohl die Plasmaspiegel von intaktem FGF23 klassischerweise erhöht sind, schließen normale FGF23-Spiegel eine XLH nicht aus, sondern sollten bei einer Hypophosphatämie als inadäquat normal interpretiert werden. Die Calciumkonzentrationen im Serum liegen normalerweise im unteren Normbereich, und das

Calcium im Urin ist aufgrund einer gestörten  $1,25(\text{OH})_2$ -Vitamin-D-Synthese und folglich einer verminderten intestinalen Calciumresorption niedrig. Im Gegensatz zur calcipenischen Rachitis liegen die Parathormonspiegel (PTH) meist an der oberen Grenze des Normbereichs oder sind nur leicht erhöht. Die zirkulierenden Spiegel von  $1,25(\text{OH})_2$  Vitamin D sind niedrig oder inadäquat normal. Beachtet werden muss, dass die Serumphosphatwerte innerhalb der ersten 3–4 Lebensmonate im Normbereich liegen können.

### Differentialdiagnose der hypophosphatämischen Rachitis

Die XLH repräsentiert ca. 80 % aller Fälle von hypophosphatämischer Rachitis. Die Differentialdiagnosen basieren auf den bekannten Mechanismen, die zur Hypophosphatämie führen – nämlich hohe PTH-Aktivität, unzureichende Phosphataufnahme aus dem Darm oder renaler Phosphatverlust. Letzteres könnte das Ergebnis entweder primärer tubulärer Defekte oder hoher Spiegel von zirkulierendem FGF23 sein. Andere Ursachen einer Hypophosphatämie müssen bei Patienten mit negativer molekulargenetischer Analyse oder ungewöhnlichem klinischem Erscheinungsbild wie z. B. einer Symptomatik, die sich erst nach dem zweiten Lebensjahr entwickelt (autosomal-dominante hypophosphatämische Rachitis), Glukosurie, Aminoazidurie oder niedermolekulare Proteinurie (renales Fanconi-Syndrom), niedrige Phosphatspiegel im Urin (Phosphatmangel in der Nahrung) oder Hyperkalziurie vor Behandlungsbeginn (hereditäre hypophosphatämische Rachitis mit Hyperkalziurie (HHRH)) differentialdiagnostisch in Betracht gezogen werden (Abb. 2).

### Biochemische Verlaufskontrollen

Die AP ist ein zuverlässiger Biomarker für die Aktivität von Rachitis und Osteomalazie bei Kindern und Erwachsenen. Bei Erwachsenen wird die Bestimmung der knochenspezifischen ALP bevorzugt, da etwa 50 % der zirkulierenden AP aus der Leber stammen. Wenn rachitische Knochen unterbehandelt werden, sind die AP-Spiegel erhöht und die Kalziumspiegel im Urin normalerweise niedrig. Im Ge-



Priv.-Doz. Dr. med.  
Clemens Kamrath

gensatz dazu neigen die AP-Spiegel, wenn die Rachitis geheilt ist, dazu, sich zu normalisieren und die Kalziumspiegel im Urin beginnen zu steigen. PTH sollte regelmäßig gemessen werden, da ein sekundärer Hyperparathyreoidismus durch eine orale Phosphat-Supplementierung gefördert wird. Unterdrückte PTH-Spiegel deuten darauf hin, dass die Dosis an aktivem Vitamin D im Vergleich zur Phosphat-Supplementierung unverhältnismäßig hoch ist. Zur Beurteilung der Sicherheit von aktivem Vitamin D ist eine Messung des Calciumspiegels im Serum und im Urin erforderlich.

## Konventionelle Behandlung

### Phosphat

Eine orale Phosphatsupplementation sollte immer zusammen mit aktivem Vitamin D erfolgen, da Phosphat allein den sekundären Hyperparathyreoidismus und damit den renalen Phosphatverlust fördert. Je nach Schwere des Phänotyps werden Anfangsdosen von 20–60 mg/kg Körpergewicht täglich (0,7–2,0 mmol/kg täglich) bezogen auf elementaren Phosphor empfohlen. Die Behandlung fördert das Wachstum, reduziert Knochenschmerzen, korrigiert die Beindeformitäten und verbessert die Zahngesundheit. Die Serumphosphatspiegel steigen nach oraler Aufnahme schnell an, kehren jedoch innerhalb von 1,5 Stunden auf die Ausgangskonzentrationen zurück. Daher sollte bei jungen Patienten mit hohen AP-Spiegeln so häufig wie möglich (4–6 Mal täglich) Phosphat gegeben werden, um stabile Blutspiegel aufrechtzuerhalten. Phosphat sollte nicht zusammen mit Kalziumpräparaten oder Nahrungsmitteln mit hohem Kalziumgehalt eingenommen werden.

### Aktives und natives Vitamin D

Aktives Vitamin D (Calcitriol oder Alfacalcidol) wird zusätzlich zu oralen Phosphatpräparaten gegeben, um einem Calcitriolmangel entgegenzuwirken, einen sekundären Hyperparathyreoidismus zu verhindern und die Phosphataufnahme aus dem Darm zu erhöhen. Der Bedarf ist in der frühen Kindheit und Pubertät (Wachstumsphasen) in der Regel höher, und die Dosis kann anhand der Serumspiegel von AP und PTH und der Calciumausscheidung im Urin angepasst werden. Hohe Dosen von aktivem Vitamin D fördern das Wachstum und die Knochenheilung, sind jedoch mit einem erhöhten Risiko für Hyperkalziurie und Nephrokalzinose verbunden. Umgekehrt sind unzureichende Dosen von aktivem Vitamin D in der Regel mit einer geringen intestinalen Calciumresorption, einer geringen Calciumausscheidung im Urin, anhaltender Rachitis und hohen AP- und/oder PTH-Spiegeln verbunden.

### Calziumpräparate

Die Calciumzufuhr über die Nahrung sollte für das Alter im normalen Bereich gehalten werden. Nahrungsergänzungsmittel werden nicht empfohlen, da die Knochenmasse und der Mineralstoffgehalt normalerweise nicht verringert sind und das Risiko einer Hyperkalziurie mit Nephrokalzinose besteht. Eine konventionelle Behandlung mit Phosphatsupplementierung und aktivem Vitamin D kann die Calciurie verstärken und dadurch eine Nephrokalzinose fördern, die bei 30 – 70 % der Patienten mit XLH als Therapie Nebenwirkung auftritt.

### Burosumab bei Patienten mit XLH

Burosumab, ein vollständig humaner monoklonaler IgG1-Antikörper gegen FGF23, ist zur Behandlung der XLH bei Kindern (>= 1 Jahr) und Erwachsenen zugelassen.

Eine randomisierte, offene Phase-3-Studie mit Kindern im Alter von 1 bis 12 Jahren mit XLH zeigte, dass eine 64-wöchige Burosumab-Behandlung die Phosphathomöostase, Rachitis, Deformität der unteren Gliedmaßen, das Wachstum und die Mobilität im Vergleich zur Verabreichung von oralem Phosphat und aktivem Vitamin D signifikant verbesserte. Kürzlich wurden Langzeitergebnisse einer über 3-jährigen Behandlung mit Burosumab veröffentlicht. Die Burosumab-Behandlung von Kindern mit XLH über eine Dauer von 160 Wochen verbesserte die Phosphathomöostase (Verbesserung der Serumphosphatkonzentrationen und Rückgang des renalen Phosphatverlustes), Rachitis, Beindeformitäten, Mobilität und Wachstum und verringerte die dokumentierten Schmerzen. Eine Besserung der Rachitis wurde erstmals nach 40-wöchiger Burosumab-Therapie röntgenologisch nachgewiesen und blieb über die 160 Behandlungswochen erhalten. Die Verbesserung der Deformität der unteren Gliedmaßen setzte sich während der 160-wöchigen Behandlungszeit fort.

Symptomatische erwachsene Patienten mit XLH sollten bei anhaltenden Knochen- und/oder Gelenkschmerzen, einer Osteomalazie, die die tägliche Aktivität einschränkt, Vorhandensein von Pseudofrakturen oder osteomalaziebedingten Frakturen mit Burosumab behandelt werden.

Bei mit Burosumab behandelten Patienten ist der Nüchtern-Serumphosphatspiegel ein Biomarker für die Wirksamkeit und sollte überwacht werden, um die Behandlung bei Kindern zu titrieren und eine Hyperphosphatämie auszuschließen. Bei einigen Patienten kann Burosumab anfänglich die TmP/GFR normalisieren, während der Serumphosphatspiegel aufgrund des hohen Phosphatbedarfs des Knochens noch unter dem Normbereich liegt. Daher sollten TmP/GFR zusammen mit Nüchtern-Serumphosphatspiegeln als Maß für die Wirksamkeit des Arzneimittels analysiert werden. Serumspiegel von 1,25(OH)<sub>2</sub> Vitamin D können unter einer Burosumab-Therapie ansteigen und sollten zusammen mit der Calciumausscheidung im Urin überprüft werden. Die am häufigsten bei Burosumab beobachteten Nebenwirkungen waren Reaktionen an der Injektionsstelle, Kopfschmerzen und Schmerzen in den Extremitäten. Aufgrund des multisystemischen Charakters der Erkrankung sollten XLH-Patienten multidisziplinär in speziellen Zentren mit Fachexpertise betreut werden.

Bei der Transition in die Erwachsenenbetreuung sollte eine vollständige klinisch-orthopädische sowie radiologische Statusüberprüfung erfolgen. Dadurch können bestehende Deformitäten beurteilt und die Notwendigkeit der Nachsorge angepasst werden.

*Literatur beim Verfasser*

## Informationen

■ **Priv.-Doz. Dr. med. Clemens Kamrath**  
Oberarzt Kinderendokrinologie und Diabetologie  
Leitung Ambulanz für angeborene Stoffwechselerkrankungen  
Zentrum für Kinderheilkunde und Jugendmedizin  
Universitätsklinikum Gießen und Marburg GmbH, Standort Gießen  
Feulgenstr. 12, 35385 Gießen

### Weitere Informationen

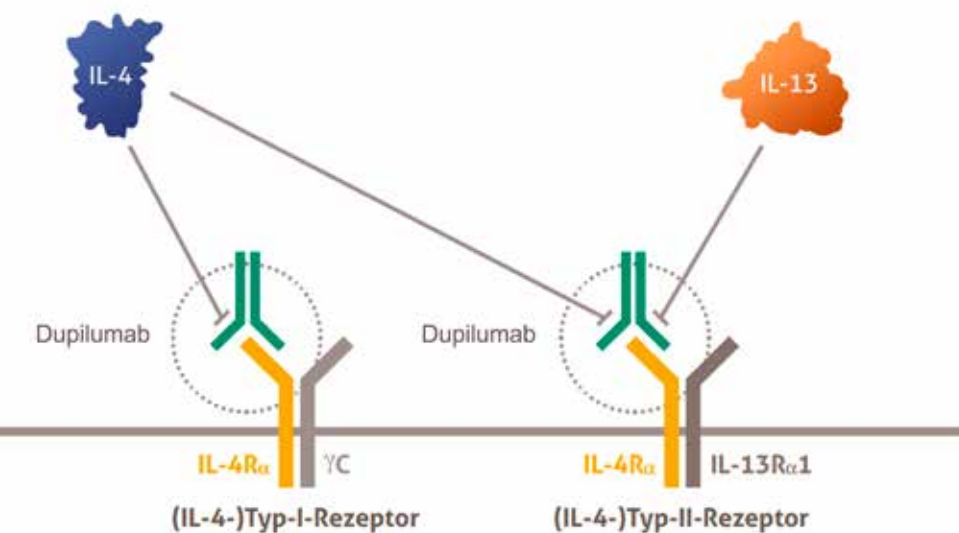
■ **Kyowa Kirin GmbH.**  
Monschauer Str. 1,  
D-40549, Düsseldorf  
[www.kyowakirin.com](http://www.kyowakirin.com)

■ **Deutsche Gesellschaft für Kinderendokrinologie und -diabetologie (DGKED) e.V.**  
[www.awmf.org](http://www.awmf.org)

■ **Phosphatdiabetes e.V.**  
[www.phosphatdiabetes.de](http://www.phosphatdiabetes.de)

# Biologika bei chronischer Rhinosinusitis mit Nasenpolypen

## Zulassungsstudien Dupilumab



Die chronische Rhinosinusitis mit nasaler Polyposis (CRSwNP) ist eine schwere Form der chronischen Rhinosinusitis. CRSwNP ist gekennzeichnet durch Verstopfung der Nase und Verlust des Geruchssinns, Rhinorrhö und postnasalen Tropf. Trotz mehrfacher medikamentöser und chirurgischer Behandlungen ist es bisher nicht gelungen, das Wiederauftreten der Krankheit zu kontrollieren. Die orale Glukokortikoidtherapie (GKS) wird häufig zur Kontrolle von Exazerbationen eingesetzt, wobei der Patient den steroidbedingten Nebenwirkungen ausgesetzt ist. Eine neue Behandlungsoption mit dem monoklonalen Antikörper Dupilumab wirkt der inflammatorischen Erkrankung gezielt entgegen.

### Einleitung

Die chronische Rhinosinusitis (CRS) ist die zweithäufigste chronische Erkrankung in Europa und den Vereinigten Staaten. Die chronische Rhinosinusitis mit nasaler Polyposis (CRSwNP), die schwerste Unterform der CRS, die durch eine Eosinophilie des Gewebes und der Peripherie gekennzeichnet ist, verursacht mit einer Prävalenz von 4 % bzw. 13 Millionen Menschen in den USA den Großteil der Gesundheitskosten der CRS. Typische Symptome sind eine nasale Obstruktion und dadurch bedingt Nasenatmungsprobleme, Rhinorrhoe, Riechstörungen bis zum Geruchsverlust, Kopf- und Gesichtsschmerzen in Verbindung mit Schlafstörungen. Ein pathologischer Befund wird durch eine Rhinoskopie oder ein bildgebendes Verfahren bestätigt.

Patienten mit Asthma und anderen allergisch bedingten Erkrankungen sind mit einem höheren Risiko für diese Erkrankung behaftet. CRSwNP-Patienten beklagen eine deutlich verminderte Lebensqualität sowie eine deutlich reduzierte Leistungsfähigkeit. Bei bis zu 80 % der Patienten mit CRSwNP liegt der Erkrankung eine Typ-2-Inflammation zugrunde, die durch die verstärkte Aktivität der Schlüsselzytokine Interleukin(IL)-4, IL-13 und IL-5 gekennzeichnet ist. Durch die Inflammation kommt es zur Anreicherung von Eosinophilen, Mastzellen und Zellhyperplasie, die die Bildung von Nasenpolypen ursächlich bedingen.



Prof. Dr. med. Ludger Klimek

Im Juli 2019 erhielt Dupilumab als erster monoklonaler Antikörper die FDA-Zulassung für die Behandlung von CRSwNP. In dieser Übersicht werden die klinischen Proof-of-Concept-Studien und Phase-3-Studien zusammengefasst, die zur Zulassung von Dupilumab führten, einem Anti-IL4-alpha-Rezeptor-Antagonisten, der sowohl die Wirkung von IL4 als auch von IL13 blockiert. Diese Studien zeigen deutlich, dass Dupilumab eine wirksame Behandlungsoption zur Kontrolle der Erkrankung darstellt.

### Behandlungsmethoden

Bei CRSwNP kommt es nach medikamentöser und chirurgischer Behandlung häufig zu Rezidiven. Die medikamentöse Therapie der chronischen Rhinosinusitis mit nasaler Polyposis zielt auf die zugrundeliegende Entzündung, die Schleimproduktion, die Obstruktion der nasalen Atemwege und das verminderte Riechvermögen ab. Die Behandlung umfasst topische intranasale Kortikosteroide, Nasenspülungen mit Solelösungen, Antibiotika zur Behandlung akuter bakterieller Exazerbationen und/oder kurzzeitige orale Steroide.

Eine Operation der Nasennebenhöhlen ist eine Option für Patienten, deren Symptome trotz angemessener medizinischer Behandlung fortbestehen. Die Standardbehandlung ist die endoskopische endonasale Chirurgie, die stationär durchgeführt wird. Die Genesungszeit beträgt 2-4 Wochen. Wie



bei allen chirurgischen Eingriffen ist auch diese Operation mit Risiken verbunden. Nach der operativen Intervention der Nasennebenhöhlen erfolgt eine medikamentöse Behandlung, die in erster Linie in Form von topischen Kortikosteroiden erfolgt.

Werden operierte CRSwNP-Patienten über einen Zeitraum von drei Jahren beobachtet, sind bis zu 50 % der Patienten von einem Rezidiv betroffen, selbst wenn multimodale medizinische Behandlungsmethoden angewendet wurden. Fortschritte im Verständnis der Pathogenese von CRSwNP und der damit verbundenen Symptomatik der unteren Atemwege führten zur Entwicklung von monoklonalen Antikörpern – einem neuen Therapieansatz zur Primärtherapie.

### Pathophysiologie

CRSwNP ist durch eine gestörte Barrierefunktion des Epithels und ein Typ-2-Entzündungsmuster gekennzeichnet, das auch bei Asthma zu beobachten ist. Es wird angenommen, dass die Aktivierung des Epithels durch Mikroben und T-Zellen zur Ausschüttung von aus dem Epithel stammenden Zytokinen führt, darunter Interleukin IL-25, IL33 und thymisches stromales Lymphopoietin (TSLP). Diese Zytokine aktivieren im Gewebe angeborene lymphoide Zellen (ILCs) des Typs 2, adaptive T-Helferzellen, dendritische Zellen und Mastzellen und fördern eine Entzündung des Typs 2. Die anschließenden Typ-2-Immunreaktionen sind gekennzeichnet durch die Produktion von IL4, IL5, IL13 durch ILC2, Tc2 (CD8+ T-Zellen, die den Prostaglandin-DP2-Rezeptor CCR2 exprimieren) und Th2-T-Zellen. Es wird angenommen, dass diese Reaktionen Eosinophile rekrutieren, die die IgE-Produktion und die Hyperplasie der Becherzellen fördern. Weiterhin wird vermutet, dass der Anstieg der T-Zellen, B-Zellen und Plasmazellen im Gewebe die hohen IgE-Konzentrationen in der Schleimhaut erklärt, die die Entzündungsreaktion durch die Aktivierung von Mastzellen und Eosinophilen noch verstärken. Erhöhte Werte von IL4 und IL13, die proximal beobachtet werden, sowie IL5 und Eosinophilie, die distal in der Entzündungskaskade beobachtet werden, kennzeichnen die inflammatorische Reaktion des Typs 2 im Polypengewebe. Daher sind diese Schlüsselzytokine der Angriffspunkt für die Antikörpertherapie.

### Wirkmechanismus von Dupilumab

Die Wirksamkeit von Dupilumab bei Typ-2-Erkrankungen wurde zunächst bei mittelschwerer bis schwerer atopischer Dermatitis und später bei erwachsenen Patienten mit schwerem Asthma untersucht. Die Zulassungsstudien für diese beiden Indikationen lieferten bereits im Vorfeld gesicherte Daten für die Anwendung von Dupilumab und zeigten ein sehr günstiges Nebenwirkungsprofil.

Dupilumab ist ein vollständig humanisierter monoklonaler IgG4-Antikörper, der die Interleukin-4-

(IL4) und Interleukin-13- (IL13) Signalübertragung hemmt, indem er spezifisch an die IL4R $\alpha$ -Untereinheit bindet, die von den IL4- und IL13-Rezeptorkomplexen gemeinsam genutzt wird: Typ-1-Rezeptorkomplex für IL4 und Typ-II-Rezeptorkomplex für IL13 und IL4. Die Blockade des Rezeptorkomplexes führt zu einer Hemmung der nachgeschalteten STAT6-Signalkette. Dies führt zu einer Hemmung von Zytokin-induzierten Reaktionen, Chemokinen und der IgE-Produktion.

Die maximale Serumkonzentration von Dupilumab wird eine Woche nach Beginn der subkutanen Therapie erreicht.

### Wissenschaftliche Studien

Die Wirksamkeit von Dupilumab als Zusatztherapie zu intranasalen Steroiden bei erwachsenen Patienten mit chronischer Rhinosinusitis und nasaler Polypenbildung wurde erstmals in einer randomisierten, placebokontrollierten, doppelblinden Phase-II-Studie von Bachert und Kollegen untersucht. Nach einer 16-wöchigen Behandlung mit Mometason-Nasenspray und einer wöchentlichen subkutanen Dosis von 300 mg (mit einer 600-mg Startdosis) führte die zusätzliche Gabe von Dupilumab im Vergleich zur alleinigen Behandlung mit Mometason zu einer signifikanten Verringerung der endoskopisch ermittelten Scores für Nasenpolypen und für die nasale Obstruktion. Sekundäre Endpunkte wie die Lund-Mackay-Sinus-CT-Scores, die Bewertung der Lebensqualität (SNOT22-Fragebogen) und die Riechfunktion (bewertet durch den UPSIT-Score) verbesserten sich signifikant. Bei der Untergruppe der CRSwNP-Patienten mit Asthma (57 %) verbesserte Dupilumab plus Mometasonfuroat-Nasenspray die Asthmakontrolle und die Lungenfunktion, die anhand der FEV1 bewertet wurde.

In einer Follow-up-Analyse wurden die Auswirkungen der zusätzlichen Dupilumab-Behandlung klinisch bewertet. Die Autoren berichteten über eine verbesserte Lebensqualität (SNOT-22 und andere Fragebogen: 36-Item Short-Form Health Survey [SF-36] und 5-dimensionale EuroQoL [ED-5D] und die visuelle Analogskala [VAS] zur gesundheitsbezogenen Lebensqualität). Zudem wurden weniger Fehltage bei der Arbeit und eine Verbesserung des Riech- und Schmeckvermögens beschrieben.

Auf die positiven Ergebnisse der oben beschriebenen Phase-II-Studie folgten klinische Studien der Phase 3 mit zwei multizentrischen, multinationalen, randomisierten, doppelverblindeten und Placebo-kontrollierten Studien mit Dupilumab als Zusatztherapie für CRSwNP (SINUS-24 und SINUS-52).

Ko-primäre Endpunkte waren endoskopische Nasenpolypen-Scores und Nasenobstruktions-Scores. Die Ergebnisse zeigen, dass eine zusätzliche Dupilumab-Behandlung sowohl in der SINUS-24- als auch in der SINUS-52-Studie beide ko-primären Endpunkte – Nasenpolypen-Score und Nasenverstopfung – signifikant reduzierte. In der SINUS-52



Studie zeigten beide Behandlungsarme von Dupilumab (300 mg/2 Wochen über 52 Wochen und 300 mg/2 Wochen über 24 Wochen, gefolgt von 300 mg/4 Wochen über 28 Wochen) ähnliche Ergebnisse. Wenn Dupilumab in der SINUS-24-Studie nach 24 Wochen abgesetzt wurde, verschlechterten sich in Woche 52 sowohl die Werte für Nasenpolypen als auch die Symptome der nasalen Verstopfung.

Sowohl in der SINUS-24- als auch in der SINUS-52-Studie verbesserten sich die folgenden sekundären Endpunkte nach der Behandlung mit Dupilumab nach 24 Wochen: Sinus-CT-Scores, SNOT-22-Scores, UPSIT-Riechtest, Schweregrad der Rhinosinusitis, bewertet anhand einer visuellen Analogskala, nasaler inspiratorischer Peak-Flow und täglicher Symptom-Score für Rhinorrhoe. Bei Patienten mit komorbidem Asthma, einer durch steroidale Antiphlogistika (NSAID) verschlimmerten Atemwegserkrankung oder einer vorausgegangenen Operation wurden ähnliche Verbesserungen festgestellt. Bei der Analyse von CRSwNP-Patienten mit komorbidem Asthma in Woche 24 verbesserte Dupilumab im Vergleich zu Placebo die Lungenfunktion (bewertet mit FEV1) und die Asthmakontrolle (bewertet mit ACQ-6) signifikant. Die Verbesserung dieser Ergebnisse trat unabhängig von der Stratifizierung der Patienten anhand der Eosinophilenzahl im Serum auf.

Die Analyse von Biomarkern des Typs 2 wurde nur in der SINUS-52-Studie durchgeführt. Die Behandlung mit Dupilumab führte zu einem Rückgang der Konzentrationen von Gesamt-Serum-IgE, Periostin, TARC und Plasma-Eotaxin-3 in den Wochen 24 und 52 sowie in den Konzentrationen von ECP, Gesamt-IgE, Eotaxin-3 und IL5 im Nasensekret in Woche 24. In der Placebogruppe hingegen war während der gesamten Studiendauer häufiger eine Behandlung mit systemischen Kortikosteroiden und/oder eine Nasennebenhöhlenoperation erforderlich.

### Sicherheitsdaten

Die Sicherheit von Dupilumab ist aufgrund der kollektiven Erfassung von Sicherheitsdaten in mehreren klinischen Phase-III-Studien nicht nur für CRSwNP, sondern auch für Asthma und atopische Dermatitis sowie in der Überwachung nach der Markteinführung gut belegt. Im Allgemeinen wurde Dupilumab gut vertragen; es traten keine schwerwiegenden unerwünschten Wirkungen auf. Vitalparameter, körperliche Untersuchungen, Labortests und Elektrokardiogramme wurden in allen Studien ohne Hinweise auf unerwünschte Wirkungen mit Dupilumab und Placebo überwacht. In den CRSwNP-Studien waren die am häufigsten gemeldeten unerwünschten Ereignisse Nasopharyngitis, Erythem an der Injektionsstelle, Konjunktivitis und Keratitis, Husten, Bronchitis und Gelenkschmerzen. Eine Verschlechterung von Asthma und Nasen-

bluten traten unter Placebo häufiger auf als unter Dupilumab.

Patienten, die Dupilumab in klinischen Studien zur atopischen Dermatitis erhielten, zeigten nur in weniger als 1 % das Fortschreiten der Nasenpolypen, die Notwendigkeit einer Nasenpolypenoperation, Kopfschmerzen, Überempfindlichkeitsreaktionen und serumkrankheitsähnliche Reaktionen.

### Dosierung von Dupilumab bei chronischer Rhinosinusitis mit nasaler Polyposis

Dupilumab wird subkutan verabreicht und kann daher vom Patienten alle zwei Wochen in einer Dosis von 300 mg selbst injiziert werden.

Steady-State-Konzentrationen treten nach 16 Wochen auf. Die Bioverfügbarkeit von 64 % wird durch die subkutane Verabreichung erreicht. Die derzeitigen Dosierungsempfehlungen besagen, dass eine Dosis, die weniger als 7 Tage lang versäumt wurde, nachgeholt werden kann. Wird jedoch eine Dosis länger als eine Woche versäumt, sollte die Dosis bis zum nächsten geplanten Dosierungsintervall ausgelassen werden. Die Frage der Therapietreue der Patienten wird im Laufe der Zeit untersucht werden müssen.

### Diskussion

Mit der europäischen Zulassung von Dupilumab als Add-on-Therapie mit intranasalen Glukokortikoiden zur Behandlung von Erwachsenen mit schwerer CRSwNP, die mit systemischen GKS und/oder chirurgischem Eingriff nicht ausreichend kontrolliert werden kann, steht erstmals ein Biologikum zur Primärtherapie der CRSwNP zur Verfügung. Dupilumab ist in Deutschland verordnungs- und erstattungsfähig.

Der Gemeinsame Bundesausschuss (G-BA) hat für die Anwendung von Dupilumab einen beträchtlichen Zusatznutzen festgestellt. Dies war die Voraussetzung, um das Biologikum im März 2021 als bundesweite Praxisbesonderheit bei CRSwNP anzuerkennen. Damit kann das Arzneimittel bei indikationsgerechter Anwendung verordnet werden, ohne das ärztliche Arzneimittelbudget kostenmäßig zu belasten. Da es sich bei Biologika um Präparate handelt, die prinzipiell eine lebenslange Therapiedauer bedeuten, ist die Beachtung des Wirtschaftlichkeitsgebotes aus SGB V § 12 für die Anwendung insbesondere im deutschen GKV-System von besonderer Bedeutung. Der Vertragsarzt hat die notwendigen, ausreichenden und zweckmäßigen Leistungen mit einem möglichst geringen Aufwand an Kosten für die Krankenkassen zu erbringen.

Dies wird immer dann der Fall sein, wenn therapeutische Alternativen nicht zur Verfügung stehen, bereits erfolglos angewandt wurden, aufgrund von Nebenwirkungen nicht akzeptabel sind und Operationen therapeutisch nicht in Erwägung gezogen werden können.

*Literatur beim Verfasser*

## Informationen

■ Prof. Dr. med. Ludger Klimek  
Präsident des Ärzteverbandes  
Deutscher Allergologen  
Zentrum für Allergologie und  
Rhinologie  
An den Quellen 10  
65183 Wiesbaden  
www.Allergiezentrum.org

# Testosteronmangel und Diabetes-Risiko

## Ergebnisse der T4DM-Studie

### Einleitung

Testosteron ist ein für den Mann altersunabhängig essentielles Hormon. Die Auswirkungen eines Testosterondefizits (Hypogonadismus) präsentieren sich in einer Mannigfaltigkeit klinischer Symptome, die zu metabolischen und mentalen Beeinträchtigungen führen können. Bei dem Hypogonadismus des Mannes handelt es sich um ein klinisches Syndrom, verursacht durch einen Androgenmangel. Der Hormonmangel nimmt Einfluss auf verschiedene Organe und Körperfunktionen und die Lebensqualität betroffener Männer (Dohle et al. 2020, Zitzmann 2020). Serumtestosteronwerte (morgens bestimmt) von unter 12 nmol/l für das Gesamttestosteron oder 243 pmol/l für das freie Testosteron sind nach der Leitlinie der European Association of Urology (EAU) ein entscheidendes Kriterium für die Diagnosestellung [Dohle et al. 2020].

Die klinischen Manifestationen eines Hypogonadismus sind vielfältig. Typische Symptome zeigen sich in Form von sexuellen Funktionsstörungen, Libidoverlust, Antriebsschwäche, Depressivität, Einschränkung von kognitiven Fähigkeiten und einer Veränderung der Körperzusammensetzung mit Verlust der Muskelmasse und einer Zunahme des viszeralen Fettdepots. Der Testosteronmangel des Mannes ist sehr häufig mit dem metabolischen Syndrom und insbesondere einer Insulinresistenz vergesellschaftet. Es besteht ein bidirektionaler Zusammenhang von Hypogonadismus und Insulinresistenz, letztlich auch einem Diabetes mellitus vom Typ 2 (Müller et al. 2005, Rao et al. 2013). Beide Entitäten verstärken sich gegenseitig. Niedrige Testosteron- und Dihydrotestosteronspiegel sind mit einer höheren Gesamtmortalität bei Männern mit Typ-2-Diabetes assoziiert [Malipatil et al. 2019]. Weiterhin steigt bei einem Testosterondefizit das Risiko für eine Anämie und eine Osteopenie/Osteoporose [Dohle et al. 2020].

### Prävalenz und Ursachen des Hypogonadismus

Die Prävalenz von niedrigem Testosteron und Symptomen eines Hypogonadismus beträgt bei 40- bis 79-jährigen Männern zwischen 2,1 und 5,7 % [Hall et al. 2008, Wu et al. 2010].

Ein Hypogonadismus wird häufig bei älteren Männern insbesondere bei Übergewicht, vorliegenden Komorbiditäten und einem schlechten allgemeinen Gesundheitszustand [Dohle et al. 2020] diagnostiziert.

### Formen des Hypogonadismus und Behandlungsoptionen

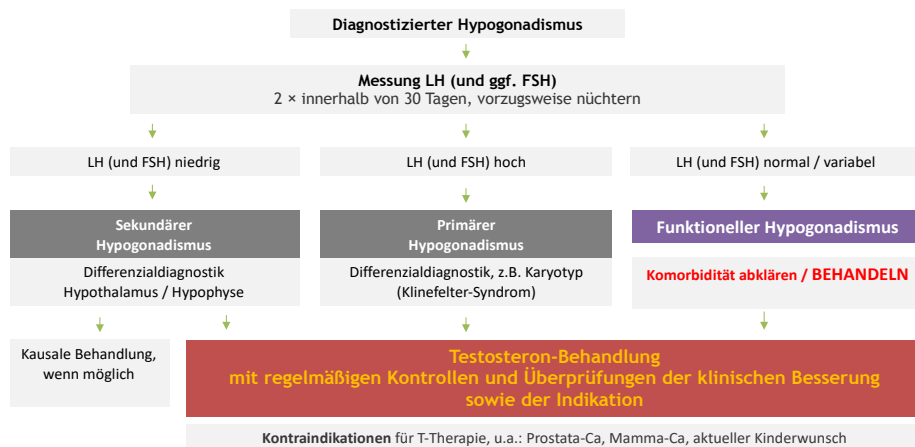


Abb. 1

Modifiziert nach Corona et al. 2020 und Dohle et al. 2020.

Man unterscheidet einen primären (testikulären) von einem sekundären (hypophysär-hypothalamischen) Hypogonadismus. Ein Androgenmangel kann durch eine Hodendysfunktion oder als Folge einer unzureichenden Stimulation der Hoden aufgrund von Störungen der hypothalamisch-hypophysären Achse (angeboren oder erworben) entstehen [Dohle et al. 2020]. Die Dysfunktion der Hoden wird als primärer bzw. hypogonadotroper Hypogonadismus bezeichnet, ein Beispiel ist das Klinefelter-Syndrom (47, XXY-Karyotyp), die häufigste genetische Ursache [Zitzmann et al. 2021]. Seltener können Keimzelltumore des Hodens ursächlich für einen Androgenmangel sein [Dohle et al. 2020]. Ein sekundärer bzw. hypogonadotroper Hypogonadismus entsteht durch eine gestörte hypothalamische Sekretion (niedrige Werte von Gonadotropin-releasing-Hormon (GnRH) oder einer vermindert hypophysären Ausschüttung der Gonadotropine: Luteinisierendes Hormon (LH) und Follikelstimulierendes Hormon (FSH). Beispiele sind das Kallmann-Syndrom oder Adenome der Hypophyse [Dohle et al. 2020]. Ein Hypogonadismus kann auch aufgrund einer gemischten Dysfunktion von Hypothalamus/Hypophyse und Gonaden (Altershypogonadismus, funktioneller Hypogonadismus) entstehen [Corona et al. 2020, Mulligan et al. 2006] (siehe Abb. 1). Der funktionelle Hypogonadismus tritt bevorzugt bei Begleiterkrankungen wie z. B. Übergewicht, Typ-2-Diabetes, arterieller Hypertonie und Hyperlipidämie auf. Der Hypogonadismus verstärkt dabei die Grunderkrankungen, so dass es zu einem circulus vitiosus kommt [Corona et al. 2020]. Die therapeutische Testosteronsubstitution kann die bestehende Komorbidität



Prof. Dr. med.  
Michael Zitzmann





positiv beeinflussen und den circulus vitiosus durchbrechen.

So empfehlen die American Association of Clinical Endocrinologists und auch die American Diabetes Association eine Testosteronbestimmung bei Übergewicht sowie bei Patienten mit Typ-2-Diabetes und gegebenenfalls eine Testosterontherapie in Betracht zu ziehen [ADA 2018, Garvey et al. 2016]. Die europäischen Leitlinien der Urologen und die der Andrologen betonen, dass auch gleichzeitig eine Änderung der Lebensführung (Diät, körperliche Betätigung) angestrebt werden sollte [Corona et al. 2020, Dohle et al. 2020].

### Diagnostik des männlichen Hypogonadismus

Die andrologische Diagnostik umfasst neben der Anamnese auch die körperliche Untersuchung, bildgebende Verfahren und die Laboranalytik der betroffenen Hormonachse.

Die endokrinologische Diagnostik erfasst in den ersten Schritten die Serumspiegel von Gonadotropinen und Testosteron sowie ggf. Sexualhormonbindendem Globulin (SHBG). Die Testosteronsekretion unterliegt Tagesschwankungen, daher werden die Serumwerte aus morgendlich gewonnenen Proben bestimmt. Ein Gesamttestosteronwert von  $<8$  nmol/l ist sicher pathologisch, Werte zwischen 8 und 12 nmol/l sollten kontrolliert werden. Insbesondere bei einem hohen SHBG-Spiegel liefert hier das freie Testosteron meist bessere diagnostische Hinweise als das Gesamttestosteron [Dohle et al. 2020].

### Testosterontherapie

Zur Therapie des Hypogonadismus stehen dem Andrologen für eine individuelle Behandlung verschiedene Testosteron-Formulierungen zur Verfügung, wobei die oralen Präparate mit einer schlechten Bioverfügbarkeit assoziiert sind und die kurzwirksamen injizierbaren Ester zu starken Spiegelschwankungen führen. Testosteronimplantate spielen in Europa kaum eine Rolle und sind mit Entzündungen und Abstoßungen assoziiert. Generell haben sich transdermale Gele und der langwirksame intramuskulär injizierbare Ester Testosteronundecanoat durchgesetzt (siehe Tabelle).

Eine regelhaft durchgeführte Testosterontherapie (TRT) führt zu einer Wiederherstellung physiologischer Testosteronspiegel und zu einer Verbesserung der Lebensqualität, zu mehr Wohlbefinden, einer besseren Sexualfunktion, zu einer Zunahme von Muskelstärke und Knochenmineraldichte [Dohle et al. 2020, Zitzmann 2020].

## Testosterontherapie, Übergewicht, Insulinresistenz und Typ-2-Diabetes

### Zur bisherigen Studienlage:

Eine transdermale TRT ging mit positiven Effekten auf Insulinresistenz, Gesamt- und LDL-Cholesterin, Lipoprotein A und sexuelle Gesundheit bei hypogonadalen Männern mit Typ-2-Diabetes und/oder metabolischem Syndrom einher [Jones et al. 2011]. Niedrige Testosteronwerte korrelierten mit einem Anstieg der Gesamt mortalität bei Patienten mit Typ-2-Diabetes. Eine TRT (Gelapplikation oder intramuskulär injiziertes Testosteronundecanoat, Studiendauer über 80 Monate) konnte das Überleben bei hypogonadalen Männern mit Typ-2-Diabetes verbessern [Muraleedharan et al. 2013]. Ebenso konnte eine TRT (intramuskulär injiziertes Testosteronundecanoat) bei Männern mit Typ-2-Diabetes und hypogonadotropen Hypogonadismus die Insulinsensitivität erhöhen, die Muskelmasse mehr und das subkutane Fett verringern [Dhindsa et al. 2016]. Eine Normalisierung des Testosteronspiegels durch TRT (intramuskulär injiziertes Testosteronundecanoat) bei Männern mit metabolischem Syndrom reduzierte den Fettanteil der gesamten Körpermasse und verbesserte die glykämische Kontrolle, den Blutdruck, das Lipidprofil und die Knochenmineraldichte [Francomano et al. 2014]. Eine TRT über 30 Wochen (intramuskulär injiziertes Testosteronundecanoat) bei hypogonadalen Männern mit metabolischem Syndrom verbesserte einige Komponenten des metabolischen Syndroms und Entzündungsmarker [Kalinchenko et al. 2010]. Die Verbesserung des sexuellen Verlangens und der erektilen Funktion sowie des HbA1c wurde bei Männern mit Typ-2-Diabetes in einer 30-wöchigen randomisierten placebokontrollierten Studie (intramuskulär injiziertes Testosteronundecanoat) gezeigt [Hackett et al. 2017]. Bei Männern mit neu diagnostiziertem funktionellem Hypogonadismus und Typ-2-Diabetes führt eine TRT (Gelapplikation) zu einer signifikanten Verbesserung des Kohlenhydratstoffwechsels und von Parametern der Endothelfunktion [Khripun et al. 2019]. In einer Registerstudie führte eine langfristige TRT (intramuskulär injiziertes Testosteronundecanoat) zu einer Progressionsverhinderung von Prädiabetes zu Typ-2-Diabetes bei Männern mit Hypogonadismus sowie zu einer Verbesserung von Blutdruck und Lipidprofil [Yassin et al. 2019]. Entsprechendes wurde in einem anderen Register bei Männern mit Typ-2-Diabetes und Hypogonadismus unter TRT (intramuskulär injiziertes Testosteronundecanoat) gesehen. Hier verbes-

Applikation	Substanz	Darreichungsform	Anwendungshinweise
Oral	Testosteronundecanoat	Kapsel	Tägliche Einnahme
Intramuskulär	Testosteronenanthat	Injektionslösung	Injektion alle 2–3 Wochen
Intramuskulär	Testosteronundecanoat	Injektionslösung	Injektion alle 10–14 Wochen
Transdermal	Testosteron	Gel	Tägliche Anwendung auf der Haut
Subdermal	Testosteron	Depot-Implantat	Implantation alle 5–7 Monate

serten sich die glykämische Kontrolle und die Insulinresistenz. Eine Remission des Diabetes trat bei einem Drittel der Patienten ein [Haider et al. 2020]. In diesem Register bewirkte die TRT eine Reduktion von Gewicht, Taillenumfang und Body mass index sowie eine Verbesserung von Blutdruck und Lipidprofil [Saad et al. 2020].

Aufgrund des hohen Risikos für die Entstehung eines Typ-2-Diabetes sollte auch aufgrund der Ergebnisse der australischen Goldstandard-Studie T4DM bei Patienten mit Übergewicht bzw. metabolischem Syndrom der Testosteronspiegel überprüft und ein Mangel durch eine Testosteronsubstitution therapeutisch ausgeglichen werden. Eine Therapie mit intramuskulärem Testosteronundecanoat in Kombination mit einem Ernährungs- und Bewegungsprogramm konnte hier bei Männern mit niedrigen Testosteronwerten und Prädiabetes bzw. neu diagnostiziertem Typ-2-Diabetes das Risiko, nach 2 Jahren einen Diabetes zu entwickeln oder noch zu haben, um rund 40 % vs. Placebo (nur Lebensstiländerung) reduzieren [Wittert et al. 2021].

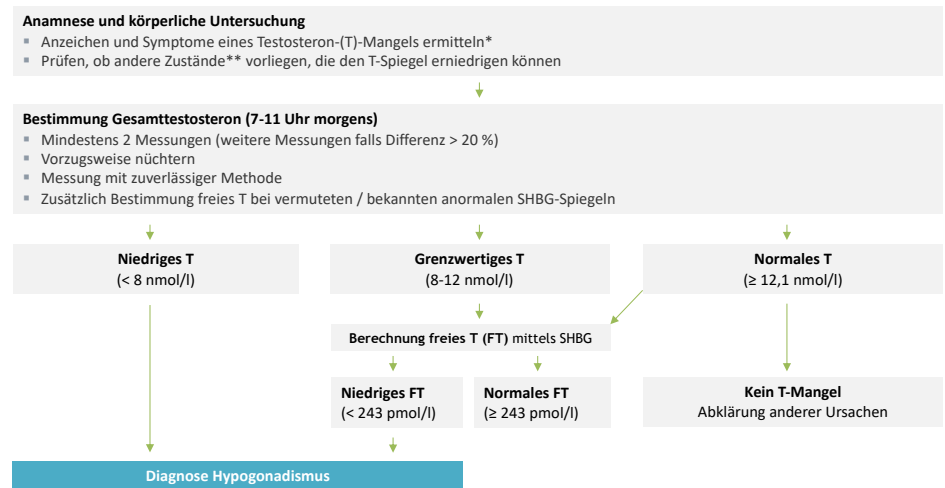
### Aktuelle randomisierte, doppelblinde, placebokontrollierte 2-jährige Phase 3b-Studie

Die Ergebnisse der weiter oben genannten kleineren Studien wurden kürzlich durch die größte bisher durchgeführte randomisierte, doppelblinde, placebokontrollierte Studie mit Testosteron „Testosterone for Diabetes Mellitus“ (T4DM) bestätigt. Männer im Alter von 50–74 Jahren mit abdominaler Adipositas (Bauchumfang  $\geq 95$  cm), Testosteron  $\leq 14,0$  nmol/l und Prädiabetes (definiert durch einen oralen Glukose-Toleranztest (OGTT)-2-Stunden-Wert von 7,8–11,0 mmol/l) oder neu diagnostiziertem Typ-2-Diabetes (OGTT-2-Stunden-Wert von 11,1–15,0 mmol/l) nahmen an einem standardisierten Lifestyle-Programm mit Sport und Ernährungsumstellung teil [Wittert et al. 2021].

Die Teilnehmer erhielten eine zusätzliche Behandlung mit intramuskulär injiziertem Testosteronundecanoat (n=504) oder Placebo (n=503). Nach zwei Jahren betrug die Prävalenz von Typ-2-Diabetes 21 % in der Placebo-Gruppe und 12 % in der Testosteron-Gruppe. Das Diabetes-Risiko konnte durch die Testosteronbehandlung um 41 % reduziert werden (RR 0,59, p=0,0007). Eine Subgruppenanalyse ergab, dass nach zwei Jahren von den Männern mit Prädiabetes 7,6 % (27/355) in der Testosteron-Gruppe und 14,9 % in der Placebo-Gruppe (49/329) einen Typ-2-Diabetes entwickelt hatten. Die Glukosetoleranz im OGTT nahm unter Testosteron vs. Placebo signifikant zu [Wittert et al. 2021].

Einer der sekundären Endpunkte dieser Studie betraf die Sexualfunktion. Alle fünf Domänen des International Index of Erectile Function (erektile Funktion, Orgasmus-Funktion, sexuelles Verlangen, Zufriedenheit mit dem Geschlechtsverkehr, Gesamtzufriedenheit) verbesserten sich mit hoher statistischer Signifikanz nur in der Testosteron-Gruppe [Wittert et al. 2021]. Da eine gesunde Se-

## Diagnose des Hypogonadismus



\* z.B. Libidoverlust, depressive Verstimmung, viszerales Übergewicht, metabolische Störungen; \*\* z.B. systemische Erkrankungen, Gebrauch von Opiaten oder anabolen Steroiden; T: Gesamttestosteron; FT: freies Testosteron; SHBG: Sexualhormon-bindendes Globulin.

Abb. 2

Modifiziert nach Bhasin et al. 2018, Corona et al. 2020 und Dohle et al. 2020.

xualfunktion entscheidend zur Lebensqualität beiträgt, kann die Lebensqualität älterer Männer durch eine Testosteronbehandlung positiv beeinflusst werden. Darüber hinaus verbesserten die Studienteilnehmer, die zusätzlich zu Bewegung und Diät auch Testosteronundecanoat erhielten, ihre Körperzusammensetzung signifikant und bauten deutlich Fettmasse ab und Muskelmasse auf. [Wittert et al. 2021]. Dies kann eine Erklärung für die verbesserte Insulinsensitivität in den früheren Studien zur TRT sein.

### Fazit

2018 hatte die American Diabetes Association erstmals in ihren Guidelines die Messung von Testosteron bei Männern mit Typ-2-Diabetes und Adipositas empfohlen [ADA 2018], wie auch 2016 die American Association of Clinical Endocrinologists [Garvey et al. 2016]. Zu einer Testosteronbehandlung wird bei Vorliegen einer entsprechenden Indikation geraten.

Sowohl die europäische als auch die amerikanische urologische Gesellschaft (EAU, AUA) gehen in ihren Guidelines davon aus, dass es keine Evidenz für ein erhöhtes Risiko gibt, durch eine Testosteronbehandlung an einem Prostatakarzinom zu erkranken [Mulhall et al. 2018, Dohle et al. 2020]. Patienten mit Hypogonadismus sollten darüber aufgeklärt werden, dass mit dem Testosteronmangel ein erhöhtes kardiovaskuläres Risiko und ein erhöhtes Risiko für Mortalität verbunden sind [Mulhall et al. 2018].

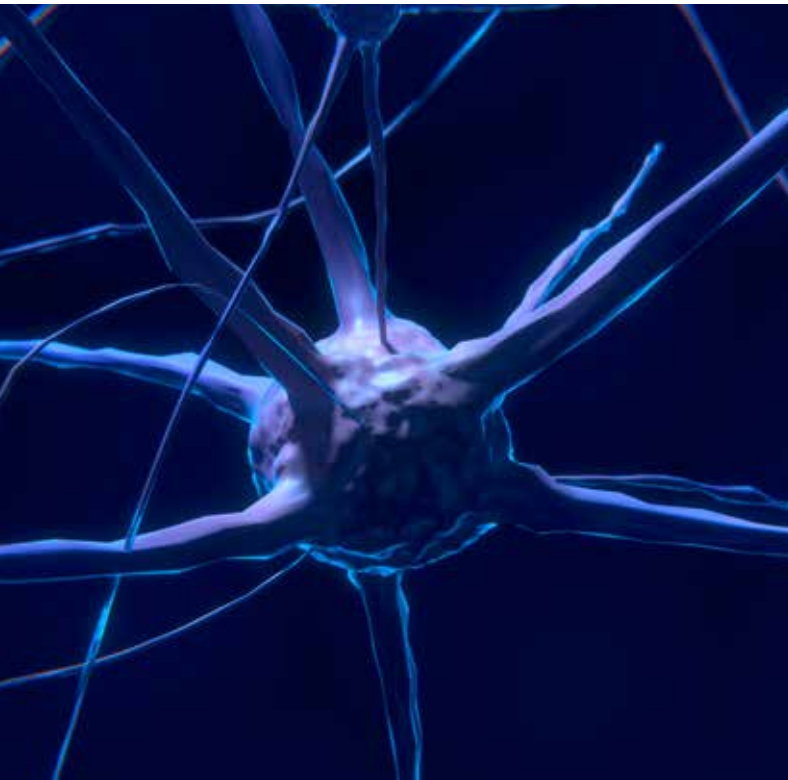Die T4DM-Studie zeigt, dass das Potential einer korrekt durchgeführten Testosterontherapie bei Männern mit funktionellem Hypogonadismus unterschätzt wird, und dass diese Therapie insbesondere bei hypogonadalen Männern mit Adipositas und chronischen Stoffwechselerkrankungen wie Typ-2-Diabetes eine sehr sinnvolle Ergänzung zu den üblichen Standardbehandlungen darstellen kann.

### Informationen

■ Prof. Dr. med Michael Zitzmann  
Centrum für Reproduktionsmedizin und Andrologie / Klinische Andrologie  
Universitätsklinikum Münster  
Domagkstrasse 11  
48149 Münster  
www.ukm.de

### Weitere Informationen

Jenapharm GmbH & Co. KG  
Otto-Schott-Straße 15  
07745 Jena  
maennergesundheits@jenapharm.de



# Spinale Muskelatrophie

## Verbesserte Prognose durch Neugeborenencreening

Die Spinale Muskelatrophie (SMA) ist eine fortschreitende, potentiell tödlich verlaufende neurodegenerative Erkrankung. Bei der schwersten Form (Typ 1) treten erste Symptome bereits im frühen Säuglingsalter auf und die überwiegende Mehrzahl der Kinder verstirbt vor dem 18. Lebensmonat. In den letzten Jahren wurden drei sehr wirksame Medikamente entwickelt und zur Behandlung zugelassen, doch sind die Therapieerfolge begrenzt, wenn die Kinder bei Behandlungsbeginn schon eine deutliche Muskelschwäche aufweisen. Nachdem in einem Pilotprojekt gezeigt werden konnte, dass ein Therapiebeginn vor Auftreten erster klinischer Symptome die Prognose deutlich verbessert, wurde die SMA 2021 in das Neugeborenencreening in Deutschland aufgenommen. Das ermöglicht eine frühzeitige Diagnose und eine effektive Behandlung präsymptomatischer Kinder.

### Spinale Muskelatrophie (SMA)

Die spinale Muskelatrophie (SMA) ist eine schwere und lebenslimitierende Erkrankung. Ungefähr eins von 7000 Kindern in Deutschland erkrankt an einer SMA. Damit ist die SMA eine der häufigsten potentiell tödlich verlaufenden, genetisch bedingten Erkrankungen des Kindesalters. Verursacht wird die Krankheit durch Mutationen einer Erbanlage, die als SMN1-Gen bezeichnet wird. Diese Abkürzung steht für Survival Motor Neuron 1-Gen. Defekte dieses Gens führen zu einem Mangel an einem bestimmten Protein (SMN-Protein). Die genaue Funktion des SMN-Proteins ist noch nicht vollständig geklärt; doch führt ein Defizit zum vorzeitigen Untergang von Nervenzellen im Vorderhorn (Motoneurone) des Rückenmarks. Gehen diese Nervenzellen zugrunde, verkümmern (atrophieren) auch die von ihnen versorgten Muskelfasern. Die daraus resultierende Muskelatrophie führt zu dem Leitsymptom der Erkrankung: einer zunehmenden proximalen Muskelschwäche mit Verlust der Muskeleigenreflexe.



Prof. Dr. med. Andreas Hahn

Abgestorbene Motoneurone können nicht mehr aktiviert oder ersetzt werden. Menschen besitzen jeweils zwei Kopien einer Erbanlage (Gen); eine stammt von der biologischen Mutter und eine vom biologischen Vater. Etwa jeder 50. Erwachsene trägt eine defekte Kopie des SMN1-Gens. Dies führt aber nicht zu Symptomen, solange zusätzlich eine gesunde Kopie des Gens vorhanden ist. Nur wenn zwei Anlageträger jeweils eine defekte Kopie an ihr gemeinsames Kind vererben (autosomal-rezessiver Erbgang), wird das Kind symptomatisch. Das klinische Bild der Spinalen Muskelatrophie reicht von Kindern, die bereits als Neugeborene

erste Symptome einer Muskelschwäche zeigen, bis hin zu Patienten, die erst im Erwachsenenalter auffällig werden. Anhand des Alters bei Auftreten erster Symptome und der besten erreichten motorischen Fähigkeiten werden vorrangig 3 Typen der SMA unterschieden. Bei der Spinalen Muskelatrophie Typ 2 werden erste Symptome in der zweiten Hälfte des ersten Lebensjahres sichtbar. Die Kinder erlernen das freie Sitzen, kommen aber ohne Hilfsmittel nicht zum Laufen. Etwa 80 % der Betroffenen erreichen das Erwachsenenalter, müssen jedoch häufig aufgrund einer Wirbelsäulenverkrümmung operiert werden und benötigen aufgrund der respiratorischen Insuffizienz eine Beatmungsunterstützung. Beim Typ 3 zeigen sich erste Auffälligkeiten meistens schon im Kleinkindalter. Die Kinder lernen oft verspätet laufen und es finden sich Zeichen einer rumpfbetonten Muskelschwäche. Die Lebenserwartung ist nicht relevant eingeschränkt.

Im Gegensatz zu diesen beiden Formen zeigt die Spinale Muskelatrophie Typ 1 (auch als infantile Form der SMA bezeichnet) einen sehr progressiven Krankheitsverlauf. Die Kinder werden bereits in den ersten Lebensmonaten auffällig. Sie erlernen nicht das Sitzen und versterben zu über 90 % bis zum Alter von 18 Monaten an einer Atemmuskelschwäche. Typische Symptome sind stark reduzierter Muskeltonus, Bewegungsarmut, Schluck- und Gedeihstörung, auffälliges Atemmuster mit Bauchatmung, nicht auslösbare Reflexe sowie Zungenfaszifikationen (ständige feine unwillkürliche Bewegungen der Zunge). Wird die Diagnose anhand klinischer Symptome gestellt, sind die Kinder bereits schwer betroffen und viele Motoneurone bereits degeneriert. Der Anteil dieses infantilen Typs der Spinalen Muskelatrophie beträgt mehr als 50 %.



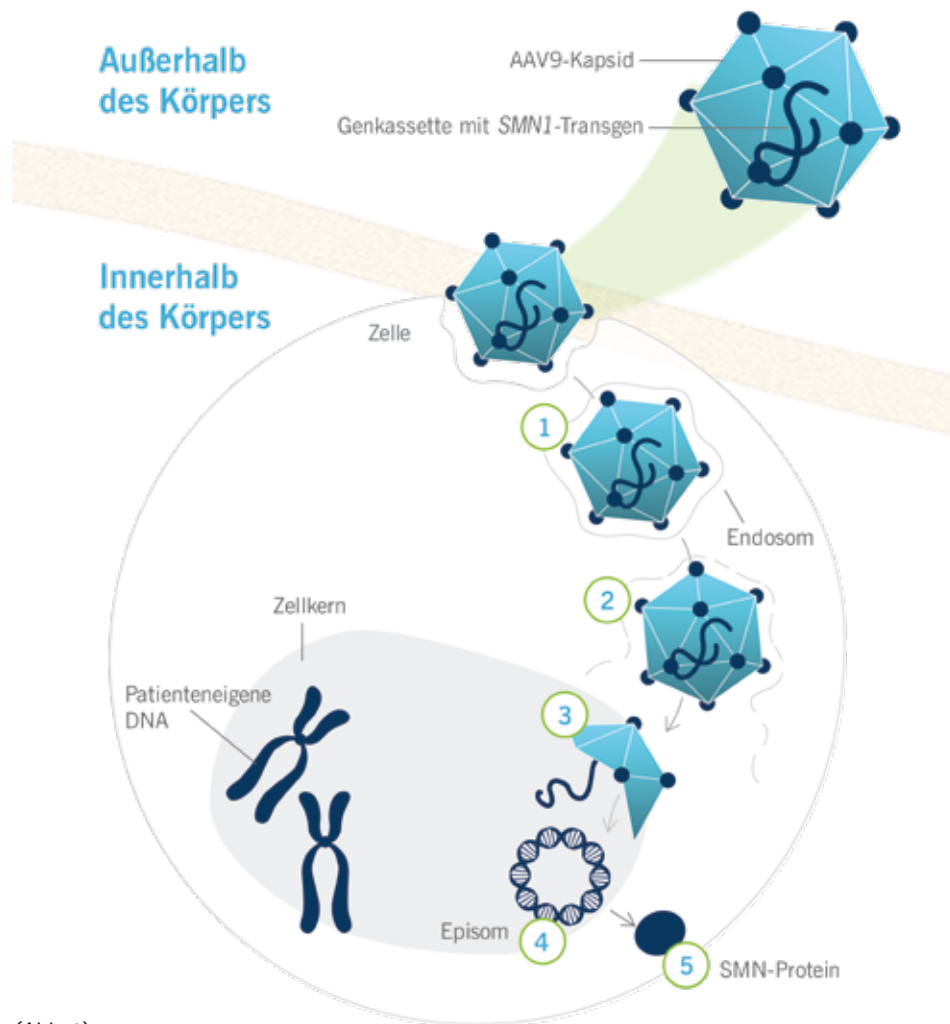
Ursache für die große Variabilität des Krankheitsbildes ist der Umstand, dass sich neben dem SMN1-Gen ein zweites Gen befindet, welches nahezu identisch ist und als SMN2-Gen bezeichnet wird. Dieses SMN2-Gen liegt in mehreren Kopien (meist 2 – 5) vor und weist einen kleinen Fehler auf, der dazu führt, dass bei Ablesen einer Genkopie nur etwa 10 % der SMN-Proteinmenge entsteht, die durch das SMN1-Gen gebildet wird. Dies spielt keine Rolle bei Gesunden, wird aber bedeutsam, wenn das SMN1-Gen defekt ist. Die Zahl der SMN2-Kopien und die Menge des durch dieses gebildeten SMN-Proteins beeinflusst dann den Schweregrad der Erkrankung. Kinder mit einem Typ 1 weisen 2 oder 3 SMN2-Kopien auf.

### Medikamentöse Behandlungsmöglichkeiten

Wirksamkeit und Effektivität einer jeden Behandlung sind stark abhängig vom Zustand des Patienten und dem Schweregrad der Erkrankung bei Beginn der Therapie. Zur Behandlung der Spinalen Muskelatrophie sind 3 Medikamente zugelassen. Diese unterscheiden sich im Wirkprinzip und ihrer Anwendungsform.

Nusinersen ist ein Medikament, das am SMN2-Gen wirkt und das Ablesen dieses Gens modifiziert, so dass eine größere Menge SMN-Protein gebildet wird. Das Präparat wurde 2017 in Deutschland für alle Patienten mit Spinaler Muskelatrophie unabhängig vom Alter zugelassen, nachdem eine Studie bei Säuglingen mit Typ 1 zeigen konnte, dass nach 52 Wochen die Zahl der noch lebenden und nicht beatmeten Kinder in der mit Nusinersen behandelten Gruppe deutlich höher war als in einer Kontrollgruppe unbehandelter Kinder. Auch wenn diese Ergebnisse die Wirksamkeit des Präparates belegen konnten, waren die Fortschritte bei den behandelten Kindern hinsichtlich der motorischen Funktionen wie Sitzen, Stehen oder Laufen sowie der Sprech-, Schluck- und Atemfunktion begrenzt. So erlernte beispielsweise kaum eines der Kinder das Laufen. Da Nusinersen die Blut-Hirn-Schranke nicht passieren kann, wird das Medikament direkt in das Nervenwasser mittels Lumbalpunktion verabreicht. Initial wird das Medikament während einer Aufsättigungsphase 4 x in 2 Monaten appliziert; zur Erhaltungstherapie alle 4 Monate. Die Medikamentengabe ist vor allem für Patienten, bei denen eine starke Wirbelsäulenverkrümmung vorliegt, die bereits an der Wirbelsäule operiert wurden und/oder bei solchen mit deutlich ausgeprägter Atemmuskelschwäche, belastend und aufwändig.

Risdiplam ist ähnlich wie Nusinersen ein Medikament, welches das Ablesen des SMN2-Gens verändert. Risdiplam kann aber oral eingenommen werden, was die Behandlung wesentlich erleichtert, da sie ambulant erfolgen kann. Sicherheit und Effektivität des Medikaments wurden und werden in einem umfangreichen klinischen Studienprogramm getestet. Das Medikament ist für alle Patienten mit SMA älter als 2 Monate seit April 2021 zugelassen.



(Abb. 1)

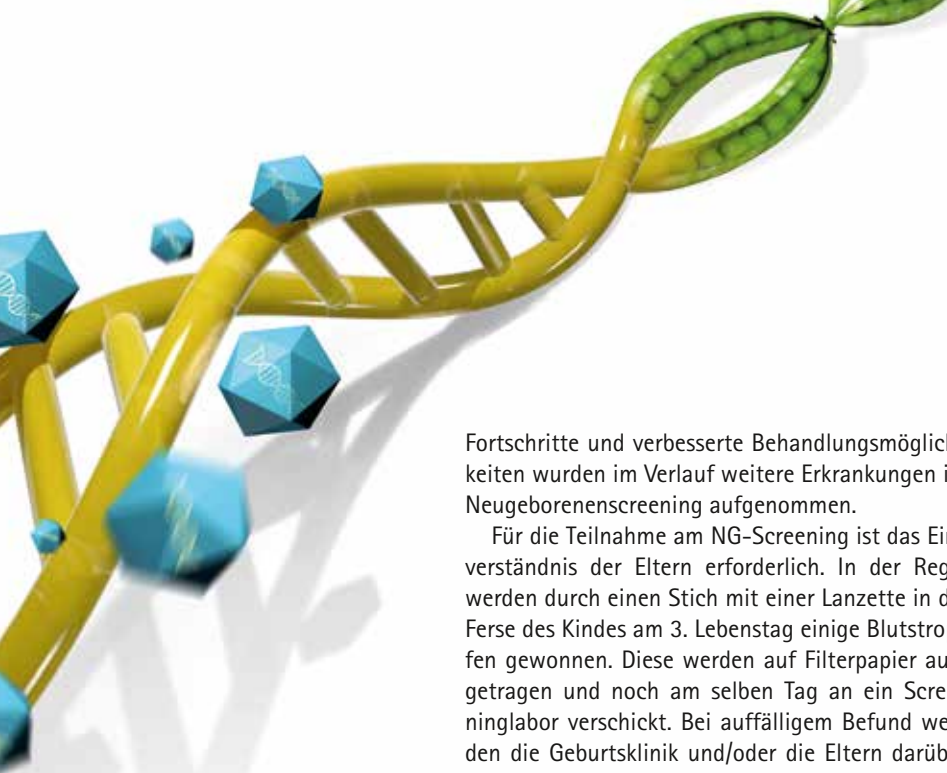
Onasemnogene abeparvovec (Zolgensma) ist eine Gensatztherapie, bei der Säuglingen mit Spinaler Muskelatrophie eine intakte Kopie des SMN1-Gens verabreicht wird. Hierzu wird gentechnisch ein intaktes SMN1-Gen in einen harmlosen Vektorvirus eingeschleust. Die Behandlung erfolgt mittels einer circa 60-minütigen Infusion. Das mit dem SMN1-Gen beladene Virus passiert die Blut-Hirn-Schranke, infiziert die Vorderhornzellen im Rückenmark und gibt seinen Inhalt – das intakte SMN1-Gen – frei. Dieses Gen wird abgelesen und es wird SMN-Protein produziert (Abb. 1). Zolgensma ist seit Juli 2020 in Deutschland für alle Patienten mit Typ 1 und für Patienten mit bis zu 3 SMN2-Kopien unabhängig von Alter und Gewicht zugelassen. Der Vorteil dieses Medikamentes ist, dass es nur einmalig gegeben werden muss. Bei Kindern mit einem Gewicht über 13,5 Kilogramm liegen bisher nur begrenzte Erfahrungen vor.

### Neugeborenencreening (NG-Screening)

Im Rahmen des NG-Screenings werden Kinder in Deutschland auf angeborene Erkrankungen getestet, bei denen nachweislich durch rasche und präventive Behandlung Folgeschäden oder das Einsetzen von Krankheitssymptomen vermieden werden können. 1969 wurde in Deutschland erstmals ein flächendeckendes Screening auf Phenylketonurie (PKU) eingeführt. (Durch eine frühzeitige und konsequente Diät kann geistiger Behinderung und Epilepsie vorgebeugt werden.) Durch medizinische

1. Gentherapie wird über Endozytose in die Zelle aufgenommen
2. Das Kapsid wird in das Zytoplasma abgegeben und in den Zellkern aufgenommen
3. Im Zellkern wird das SMN1-Transgen freigesetzt
4. Die eingebrachte DNA bildet eine ringförmige, selbstkomplementäre Doppelstrang-DNA (Episom) und die Transkription beginnt
5. Das SMN1-mRNA-Transkript verlässt den Kern und wandert zum Ribosom zur Translation (Proteinsynthese)

Abbildung modifiziert nach Reading Ikkanda L. Infographic: Delivering new genes. The Scientist. June 1, 2012. Online abrufbar unter: <https://www.the-scientist.com/infographics/delivering-new-genes-40925>



auch im Verlauf eine verzögerte motorische Entwicklung – doch entwickelte keines dieser Kinder eine Atem- oder Schluckproblematik. Da diese Ergebnisse deutlich besser waren, als in Studien mit symptomatischen Kindern, die etwa ab dem Alter von 3 Monaten behandelt wurden, erfolgte die Empfehlung zur Aufnahme in das flächendeckende NG-Screening in Deutschland.

### Ausblick

Eine frühe Diagnose und Therapie der Spinalen Muskelatrophie führen zu einer besseren motorischen Entwicklung und zu weniger Todesfällen. Die Ergebnisse der oben dargestellten Pilotstudie zeigen eindrücklich, dass mit Hilfe des NG-Screenings das therapeutische Potential der heutzutage zur Verfügung stehenden Medikamente wesentlich besser ausgeschöpft werden kann als bei späterem Therapiebeginn. Wie oben beschrieben, werden durch das NG-Screening auch Patienten mit einer höheren Zahl von SMN2-Kopien, d.h. Kinder mit milderer Form (Typ 2 und 3) detektiert. Auch diese Patienten profitieren von dem NG-Screening und können nun viel effektiver behandelt werden, doch muss gerade bei diesen Kindern genau überlegt werden, welches Präparat am besten geeignet und was der beste Zeitpunkt für den Therapiebeginn ist. Aktuell liegen keine eindeutigen Daten über die Wirksamkeit der einzelnen zugelassenen Medikamente im Vergleich zueinander vor. Die Entscheidung, welches Präparat eingesetzt werden soll, muss individuell und nach sorgfältiger Beratung mit den Eltern getroffen werden. Kinder mit Spinaler Muskelatrophie können – unabhängig vom gewählten Medikament – zwar behandelt, aber nicht geheilt werden. Viele Fragen wie z. B. die nach der Langzeitwirksamkeit bzw. nach einem etwaigen Wirkverlust oder die nach residuellen Symptomen trotz früher Behandlung, werden sich erst in den kommenden Jahren beantworten lassen. Dies erfordert eine sorgfältige Nachbeobachtung durch spezialisierte Ärzte und die Betreuung durch ein multidisziplinäres Team.

*Literatur beim Verfasser*

Fortschritte und verbesserte Behandlungsmöglichkeiten wurden im Verlauf weitere Erkrankungen im Neugeborenscreening aufgenommen.

Für die Teilnahme am NG-Screening ist das Einverständnis der Eltern erforderlich. In der Regel werden durch einen Stich mit einer Lanzette in die Ferse des Kindes am 3. Lebenstag einige Blutstropfen gewonnen. Diese werden auf Filterpapier aufgetragen und noch am selben Tag an ein Screeninglabor verschickt. Bei auffälligem Befund werden die Geburtsklinik und/oder die Eltern darüber informiert, dass möglichst zeitnah eine Vorstellung in einem spezialisierten Zentrum erfolgen sollte. Wird dort der Befund bestätigt (Konfirmationsdiagnostik), kann ohne Zeitverlust die notwendige Therapie eingeleitet werden.

### Pilotprojekt NG-Screening auf SMA

Im Zeitraum von 2018 bis 2020 wurde versuchsweise ein NG-Screening auf SMA in Bayern und Teilen von Nordrhein-Westfalen durchgeführt. Hierbei wurden 46 Patienten mit SMA diagnostiziert. Achtzehn Kinder wiesen 2 und elf 3 SMN2-Genkopien auf; entsprachen also Kindern mit einem hohen Risiko eine Spinaler Muskelatrophie Typ 1 zu entwickeln. Zudem wurden auch fünfzehn Kinder mit 4 und zwei mit 5 SMN2-Kopien identifiziert. Die medikamentöse Behandlung der Kinder mit 2 oder 3 SMN2-Kopien erfolgte innerhalb von 14 bis maximal 39 Tagen. Alle präsymptomatisch behandelten Kinder blieben symptomfrei und nahmen eine annähernd normale motorische Entwicklung. Sieben Kinder mit 2 SMN2-Kopien wiesen trotz Diagnosestellung durch das NG-Screening schon Symptome der Erkrankung auf und zeigten

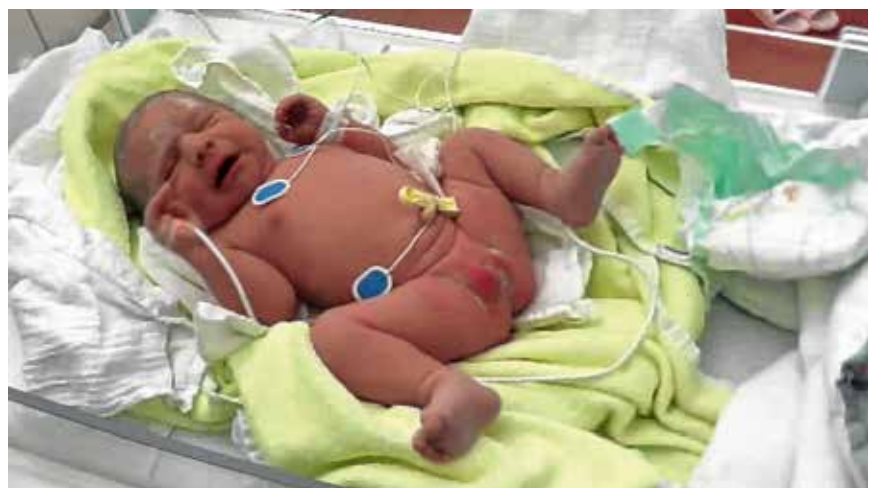### Informationen

■ Prof. Dr. med. Andreas Hahn  
Abt. Kinderneurologie, Sozialpädiatrie  
und Epileptologie  
Universitätsklinikum Gießen-Marburg  
und Zentrum für Seltene  
Erkrankungen Gießen (ZSEGI)  
Feulgenstr. 10-12  
D-35392 Gießen  
www.kinderneurologie-giessen.de

■ Initiative „Forschung und Therapie  
für die Spinaler Muskelatrophie“  
im Förderverein für die Deutsche  
Gesellschaft  
für Muskelkranke e.V.  
Im Moos 4  
79112 Freiburg

■ Dr. med. Inge und  
Klaus Schwesenz  
Seidlhofstraße 14  
80639 München  
www.initiative-sma.de

Abb. 2:  
2 Tage alte  
Patientin mit  
Spinaler  
Muskel-  
atrophie Typ 1  
ohne klinische  
Symptome. Ein  
früheres Kind  
der Eltern war  
im Alter von  
5 Monaten  
an SMA ver-  
storben.



# Ältere Menschen mit Multipler Sklerose

In westlichen Ländern ist mehr als die Hälfte der MS-Patienten 45 Jahre und älter<sup>3,4,5,6</sup>

Daten aus einer administrativen Gesundheitsdatenbank aus Ontario, Kanada (1996 - 2013)<sup>2</sup>

// Ab 2005 verschob sich die Altersgruppe mit der höchsten MS-Prävalenz von den 35- bis 49-Jährigen zu den ≥ 50-Jährigen.



Daten von Public Health England, Großbritannien (2018)<sup>3,4</sup>

// 75 % der Patienten mit MS sind zwischen 40 und 74 Jahre alt  
// Die höchste MS-Prävalenz tritt bei beiden Geschlechtern in der Altersgruppe der 60- bis 69-Jährigen auf



Daten der Kassenärztlichen Vereinigung Bayern, Deutschland (2006 – 2015)<sup>5</sup>

// Von 2006 bis 2015 stieg die MS-Gesamtprävalenz von 171 pro 100.000 um 62 % auf 277 pro 100.000.  
// Der stärkste Anstieg der Prävalenz wurde bei den 40- bis 60-Jährigen beobachtet.  
// Im Jahr 2015 waren 58 % der MS-Patienten ≥45 Jahre alt.



Gesundheitsdaten aus privaten, milit. und öffentl. administrativen Quellen, USA (2008 – 2010)<sup>6</sup>

// Die geschätzte MS-Prävalenz in der erwachsenen US-Bevölkerung betrug 2010 kumuliert über 10 Jahre 309,2 pro 100.000.  
// Die geschätzte MS-Prävalenz war in der Altersgruppe der 55- bis 65-Jährigen am höchsten, gefolgt von den 65- bis 74-Jährigen.



1. Vaughn CB et al., Nat Rev Neurol 2019; 15(6): 329-342. 2. Rotstein D. et al., Neurology 2018;90:e1435-e1441.  
3. <https://www.gov.uk/government/publications/multiple-sclerosis-prevalence-incidence-and-smoking-status/multiple-sclerosis-prevalence-incidence-and-smoking-status-data-briefing>, letzter Zugriff am 10.03.2021. 4. The PHE Neurology Dementia Intelligence team using The Health Improvement Network (THIN). 5. Daltrozzo T et al., Front Neurol 2018; 9: 871. 6. Wallin MT et al., Neurology 2019; 92: 1029 – 1040.

**Multiple Sklerose (Encephalomyelitis disseminata) ist eine chronisch-entzündliche, autoimmun bedingte Erkrankung des zentralen Nervensystems, die zu unterschiedlichen neurologischen Symptomen und Ausfällen führt. Die Erkrankung ist bis heute nicht ursächlich heilbar, aber gut behandelbar. Das Risiko für schwere Verläufe kann medikamentös reduziert und eine Progression der Erkrankung verhindert werden. Aufgrund des demographischen Wandels ist eine Zunahme von älteren und häufig vulnerablen MS-Patienten mit unterschiedlichen Komorbiditäten zu beobachten.**

## Einleitung

Patienten mit Multipler Sklerose (MS) erkranken in der Mehrzahl schon in jungen Jahren (meistens vor dem 40. Lebensjahr) und zeigen zum Zeitpunkt der Diagnosestellung nur sehr selten weitere Begleiterkrankungen (Komorbiditäten).

Jedoch nehmen sowohl die Prävalenz als auch das Alter von Patienten mit Multipler Sklerose kontinuierlich zu. Die Lebenserwartung von MS-Patienten liegt heute nur geringfügig unter der der Gesamtbevölkerung. Deswegen steigt auch der Anteil von älteren MS-Patienten kontinuierlich an. Die Gesamtprävalenz der MS stieg von 2006 bis 2015 von 171 auf 277 pro hunderttausend Einwohner (Daltrozzo et al). Der größte Anstieg wurde dabei bei den 40- bis 60-jährigen beobachtet. Schon im Jahr 2015 waren 58 % der MS-Patienten älter als 45 Jahre. Die Altersgruppe mit der höchsten Prävalenz hat sich von ehemals 35 bis 49 Jahren auf die über 50-jährigen hin verschoben (Marrie et al). In Großbritannien war die geschätzte Prävalenz in der Altersgruppe der 60- bis 69-jährigen am höchsten, gefolgt von den 50- bis 59-jährigen und den 70- bis 79-jährigen (Abb. 1). Ursächlich für diese Entwicklung sind die insgesamt höhere Lebenserwartung der Gesamtbevölkerung und effektivere Therapien.

## Physiologische und pathophysiologische Mechanismen

Ältere MS-Patienten zeigen besondere pathologische Krankheitsmerkmale, die sie von jüngeren Patienten unterscheiden. Ein wesentliches Merkmal der Multiplen Sklerose ist die autoimmune (autoaggressive) entzündliche Reaktion an den Myelinscheiden. Dabei spielen aktivierte B- und T-Lymphozyten, Plasmazellen, Makrophagen, aber auch dendritische Zellen und proinflammatorisch wirkende Zytokine eine wesent-

liche Rolle. Gegen diese entzündlichen Veränderungen richten sich die heute verfügbaren Therapeutika mit unterschiedlichen Angriffspunkten. Die axonale Degeneration beginnt nach neueren Untersuchungen zwar schon sehr früh im Krankheitsverlauf, spielt aber zu Beginn der Erkrankung gegenüber der Entzündungsreaktion eine untergeordnete Rolle. Das Verhältnis zwischen Neuroinflammation und Neurodegeneration verschiebt sich im Alter – der Verlust von Nervengewebe nimmt zu. MRT-Untersuchungen bei älteren MS-Patienten zeigen überdurchschnittlich häufig Zeichen einer globalen Hirnatrophie, einem krankheitsbedingten Schwund von Hirngewebe. Das Ausmaß der Hirnatrophie bei MS-Patienten korreliert dabei mit der Behinderungsprogression (Zivadinov et al). Insbesondere die kortikale Atrophie ist eng mit der Zunahme von körperlicher und kognitiver Behinderung verbunden (Fisher et al; Fisniku et al). Die Abgrenzung der MS-induzierten Hirnatrophie von physiologischen Veränderungen bei gesunden Personen kann sich schwierig erweisen. In prospektiven Verlaufsuntersuchungen mit wiederholten MRT-Untersuchungen war eine Zunahme der Hirnatrophie von mindestens 0,4 % pro Jahr ein kritisches Unterscheidungsmerkmal gegenüber der physiologischen Abnahme der Hirnsubstanz bei gesunden Kontrollpersonen. Allerdings ist die Abnahme der Hirnsubstanz bei den über 60-jährigen sehr heterogen, sodass sich vergleichende Untersuchungen zur Atrophierate bei



Prof. Dr. med. Gereon Nelles



## MS-Therapien und das alternde Immunsystem

// Einige MS-Therapien werden mit einer beschleunigten Immunalterung in Verbindung gebracht<sup>3,4</sup>

// Höheres Alter ist ein Risikofaktor für opportunistische Infektionen und für schlechte MS-Ergebnisse<sup>3-7</sup>

// Höhere Raten von progressiver multifokaler Leukoencephalopathie (PML) mit zunehmendem Alter unter Natalizumab, Fingolimod und Dimethylfumarat<sup>3,5,6</sup> und anderen opportunistischen Infektionen, z.B. Kryptokokkenmeningitis, unter Fingolimod<sup>3,7</sup>.

// Die Therapie mit Interferon beta ist nicht mit einem erhöhten Risiko für Infektionen<sup>3</sup> oder malignen Erkrankungen<sup>8</sup> verbunden

## Risiko einer PML unter Natalizumab - Einfluss des Alters<sup>3</sup>

	HR (95% KI)	P-Wert
Geschlecht	1,15 (0,80-1,65)	0,43
Vorherige IS-Exposition	1,49 (1,00-2,21)	0,049
Alter bei Natalizumab-Start (jährlich)	1,02 (1,00-1,04)	0,041
Altersspanne		
< 30 Jahre	1,00	REF
30-40 Jahre	1,16 (0,70-1,91)	0,56
40-50 Jahre	1,23 (0,76-1,99)	0,41
> 50 Jahre	2,56 (1,36-4,85)	0,004

(multivariables Cox-Proportional-Hazard-Modell)

1. Marrie R et al., Neurology 2014; 82(23): 2112-2119. 2. Wijnands J et al., Mult Scler 2017; 23(11): 1506-1516. 3. Grebeniucova E und Berger J, Curr Neurol Neurosci Rep 2017; Aug 17(8): 61. 4. Mills und Mao-Draayer, Mult Scler J. 2018; 24:1014-1022; 5. Prosperini et al., J Neurovirol. 2017;23: 742-749 (simplified); 6. Ontaneda et al., Neurology 2016; 87: 957-958; 7. Grebeniucova et al., Mult Scler Relat Disord. 2016; Sep;9:158-162; 8. Lebrun C et al., CNS Drugs 2018;32:939-949.

MS-Patienten mit gesunden Kontrollpersonen insgesamt schwierig gestalten. Deswegen sind weitere prospektive Daten erforderlich, um pathologische Atrophieraten im zentralen Nervensystem zuverlässiger bestimmen zu können. Ein besseres Verständnis der räumlichen und zeitlichen Atrophie von grauer Substanz ist für die Planung von klinischen Studien mit dem Ziel, individuelle Therapien bei älteren Menschen zu entwickeln, von entscheidender Bedeutung.

Die autoimmune Reaktionsbereitschaft lässt erfahrungsgemäß mit dem Älterwerden nach. Deswegen werden bei älteren Menschen häufig weniger Krankheitsschübe beobachtet. Nicht selten lässt die Schubaktivität mit zunehmendem Alter sogar vollständig nach. An dieser Stelle bietet die Immunoseneszenz (Nachlassen der Leistungsfähigkeit des Immunsystems mit zunehmendem Lebensalter) für Menschen mit Multipler Sklerose gewissermaßen einen Schutz für das Nervensystem. Folgen hiervon sind das Entzündungsaltern und eine erhöhte Krankheitsanfälligkeit älterer Menschen. Andererseits wird die Blut-Hirn-Schranke durchlässiger für aktivierte Immunzellen. Wie auch bei anderen neurodegenerativen Erkrankungen verschiebt sich zudem bei der MS mit zunehmendem Alter die Balance zwischen pro- und antinflammatorischen Mikroglia zu Gunsten der entzündungsaktiven M1 Mikroglia, die die inflammatorische Neurodegeneration antreibt (Finlayson et al). Die chronische Entzündung im Gehirn führt zu einer Proliferation von Astrozyten mit der Folge von Narbenbildungen. Das verhindert auch die hirneigenen Reparaturmechanismen wie die Remyelinisierung und die Aktivität von Makrophagen (Tutuncu et al.) Die anhaltende Entzündung hemmt die synaptische Plastizität und führt so zum Verlust von synaptischen Verbindungen im ZNS (Scalfari et al). Gleichzeitig unterhalten altersabhängige zelluläre Veränderungen im Energiestoffwechsel eine chronische Entzündungsreaktion. Dazu gehören ein gesteigerter Energiebedarf von alternden Immunzellen mit mitochondrialer Dysfunktion, die Zunahme von zytotoxischen Sauerstoffverbindungen (freie Radikale, die Zellbestandteile einschließlich der Nukleinsäuren schädigen können) und schließlich auch der Abbau der geschädigten Zellen. Die Autophagozytose führt entweder zur Apoptose (programmierter Zelltod) oder überführt die Zelle in einen seneszenten Dauerzustand (Childs et al). Diese Zellen reagieren dann nicht mehr auf proapoptische Signale, werden also nicht abgebaut, können aber weiter proinflammatorisch wirkende Zytokine produzieren die ihrer-

seits Nachbarzellen schädigen können. Auch diese zellulären Veränderungen begünstigen die chronische Inflammation.

### Klinisches Bild

Die physiologischen altersabhängigen und pathophysiologischen MS-bezogenen Veränderungen bei älteren Menschen verändern auch das klinische Bild der Erkrankung. Eine Gehbeeinträchtigung besteht bei mehr als 85 % der Patienten über 65 Jahren, aber nur bei etwa 65 % unter 65 Jahren (Minden et al). Bei älteren Patienten treten Blasen- und Darmfunktionsstörungen häufiger auf.

Mit steigendem Alter der MS-Patienten nimmt aber auch die Prävalenz von anderen chronischen Erkrankungen zu. Ältere MS-Patienten haben gegenüber gleichaltrigen Kontrollpersonen ein höheres Risiko an onkologischen, kardiovaskulären und psychiatrischen Erkrankungen sowie auch an Stoffwechselerkrankungen (z. B. Diabetes mellitus) zu leiden (Capkun et al). Zudem ist die Komorbidität bei MS-Patienten stärker ausgeprägt. Diese Patienten versterben häufiger an Herz-Kreislauf-Erkrankungen als die Gesamtbevölkerung (Hirst et al). Auch andere neurologische Erkrankungen (z. B. Epilepsie) sind bei MS-Patienten häufiger als in der Gesamtbevölkerung. Das gilt auch für psychiatrische Erkrankungen, insbesondere für depressive Störungen, für die das Erkrankungsrisiko etwa 23-mal so hoch ist wie in der Gesamtbevölkerung (Marrie et al). Aufgrund der altersbedingten immunologischen Veränderungen, ist auch das Risiko für opportunistische Infektionen bei älteren MS-Patienten grundsätzlich erhöht.

Die ursprüngliche Betrachtung von Menschen mit Multipler Sklerose als Patienten, die frei von Komorbiditäten sind, hat demnach aus epidemiologischen Gründen keinen Bestand mehr. Vielmehr ist die Multiple Sklerose inzwischen eine Erkrankung des mittleren und höheren Alters geworden, in dem andere Komorbiditäten für die Gesamtgesundheit eine wichtige Rolle spielen. Daraus ergeben sich Wechselwirkungen, die auch die therapeutischen Entscheidungen der MS beeinflussen. Neben der medikamentösen Therapie spielt die Kontrolle von Risikofaktoren im Alter eine wesentliche Rolle. Wiederholt konnte gezeigt werden, dass mit dem Beenden des Nikotinkonsums die Gefahr, eine sekundäre progrediente Verlaufsform zu entwickeln, deutlich sinkt (Moss et al). Regelmäßige körperliche Aktivität hat

vielfältige positive Effekte auf die krankheitsbedingte Erschöpfung (Fatigue) und die Gesamtgesundheit betroffener Patienten. Mit Blick auf die höhere Rate von Komorbiditäten bei Menschen mit Multipler Sklerose sind das Vermeiden von Gefäßrisikofaktoren, regelmäßige körperliche Aktivität und gesunde Ernährung wesentliche Faktoren im Therapiemanagement.

## Therapieoptionen

Völlig unklar ist noch, welche Bedeutungen die altersabhängigen Veränderungen im Stoffwechsel von Immunzellen für die medikamentöse Therapie der multiplen Sklerose bedeuten.

Aktuell stehen 15 verschiedene Substanzen zur Behandlung der Multiplen Sklerose zur Verfügung. Daten zur Sicherheit dieser Substanzen bei älteren Menschen liegen nur in sehr begrenztem Umfang vor. Gleiches gilt auch für den Nachweis der Wirksamkeit bei älteren MS-Patienten. Im vergangenen Jahr 2021 wurden zwei neue Substanzen für die schubförmige Therapie der Multiplen Sklerose zugelassen: Ofatumumab wirkt als humaner monoklonaler Antikörper am CD20-Rezeptor von B-Lymphozyten, Ponesimod wirkt am Sphingosin-1-Phosphat-Rezeptor auf die Migration von Lymphozyten in das zentrale Nervensystem. Für die primär progrediente Verlaufsform der multiplen Sklerose, bei der die axonale Degeneration das führende Krankheitsmerkmal ist, wurde mit Ocrelizumab bisher nur eine verlaufsmodifizierende Therapie zugelassen. Die gegenwärtig zugelassenen Therapien der Multiplen Sklerose sind in Bezug auf eine Risikominderung von akuten Krankheitsschüben sehr gut wirksam, aber nicht speziell auf den älteren MS-Patienten ausgerichtet.

Mit den zur Verfügung stehenden Therapien kann die neuronale Degeneration nur begrenzt beeinflusst werden. Bei den Zulassungsstudien lag die Altersgrenze der eingeschlossenen MS-Patienten bei 50 oder 55 Jahren. Nur die Phase-3-Studie zur Wirksamkeit von Ocrelizumab in der primär progressiven Multiplen Sklerose hat Patienten bis zu einem Alter von 65 Jahren eingeschlossen. Insgesamt ist die wissenschaftliche Datenlage zur Anwendung von Immuntherapien bei MS-Patienten über 55 Jahre dennoch sehr dünn. Bei über 65-jährigen MS-Patienten gibt es praktisch keine wissenschaftliche Evidenz.

In der BEYOND-Studie (Vergleich zwischen älteren und jüngeren Patienten in einer mit Interferon beta-1b behandelten Kohorte der Phase-3-Studie) zur Wirksamkeit von Interferon beta-1b (Betaseron®) auf die sekundär progrediente Multiple Sklerose wurden Patienten bis zu einem Alter von 65 Jahren untersucht. In die BEYOND-Studie wurden ursprünglich insgesamt 2.244 Patienten mit schubförmiger remittierender MS nach den McDonald-Kriterien aufgenommen. Diese Studie konnte eine vergleichbare Wirksamkeit von Interferon beta-1b bei älteren und jüngeren Patienten nachweisen. Bei dieser altbewährten Therapieoption handelt es sich um körpereigene Zytokine, die mit biotechnologischen Methoden hergestellt werden. Interferone wirken insgesamt regulierend auf das Immunsystem ein und werden als Wirkstoffe aus der Gruppe der rekombinanten therapeutischen Proteine bei verschiedenen Erkrankungen eingesetzt, neben der Multiplen Sklerose auch bei Krebserkrankungen und Infektionskrankheiten.

Dass die Wirksamkeit der Immuntherapien bei älteren Menschen keineswegs sicher ist, lassen bei genauer Betrachtung auch die Ergebnisse von Zulassungsstudien für MS-Immuntherapien erahnen. So berichteten z. B. die Phase-III-Studien TRANSFORMS und FREEDOMS für Fingolimod eine Reduktion von MS-Schüben und Anzahl der neuen ZNS-Läsionen in der Kernspintomographie im Vergleich zu Placebo bzw. Interferon (Kappos et al.; Cohen et al.). In einer Subgruppenanalyse konnte die Wirksamkeit von Fingolimod gegenüber Placebo bei über 40-jährigen jedoch nicht mehr zweifelsfrei nachgewiesen werden (Devonshire et al.). Auch eine Studie zur Wirksamkeit von Natali-

zumab bei Patienten mit sekundär progredienter Multipler Sklerose zeigte keine Wirksamkeit in Bezug auf die EDSS-Punktzahl und die 25-Fuß-Gehgeschwindigkeit (Motl. et al. 2017). Dringend notwendig sind also systematische longitudinale Verlaufsbeobachtungen zur Wirksamkeit von krankheitsmodifizierenden Immuntherapien bei älteren Menschen.

Die fehlenden wissenschaftlichen Daten sind insbesondere in Bezug auf die Abschätzung des Behandlungsrisikos bei älteren Menschen problematisch. Die Wechselwirkung der MS-Therapien mit altersbezogenen Stoffwechselerkrankungen, kardiovaskulären, degenerativen, infektionsbedingten und onkologischen Erkrankungen sind bis dato nur unzureichend untersucht. Ebenso wenig gibt es wissenschaftliche Daten oder methodisch gute Erfahrungsberichte über die Wechselwirkung von MS-Therapeutika mit Medikamenten zur Behandlung von anderen altersabhängigen Erkrankungen. Daraus ergibt sich eine besondere ärztliche Verantwortung zur sorgfältigen Indikationsstellung und Überprüfung der immuntherapeutischen Behandlungen im Alter. In diesem Zusammenhang gilt es zu hinterfragen, wann eine MS-Therapie beendet werden kann. Die neue MS-Leitlinie hat diese schwierige Frage erstmals behandelt und versucht, Antworten zu formulieren (Hemmer et al.). Nach sorgfältiger Abwägung von therapeutischen und krankheitsbezogenen Risiken kann eine Immuntherapie dann beendet werden, wenn mehr als 5 Jahre keine Krankheitsaktivität (klinische Krankheitsschübe, Krankheitsprogression, MR-Aktivität) nachgewiesen wurde. Diese Situation wird bei älteren MS-Patienten durchaus häufiger beobachtet.

Die Empfehlung ist unter Experten nicht unumstritten. Klar ist aber, dass diejenigen Patienten, die im jüngeren Alter mit hochwirksamen Substanzen behandelt werden, eine wohldurchdachte Strategie zur zeitlichen Begrenzung einerseits und langfristigen Krankheitsstabilisierung andererseits benötigen. Eine zeitlich unbegrenzte Behandlungsdauer mit zelldepletierenden, migrationshemmenden oder antiproliferativ wirksamen Substanzen im Alter über 55 Jahren kann aufgrund bekannter Nebenwirkungen zu unkalkulierbaren Gesundheitsrisiken führen (Abb. 2). Eine mögliche „Exit-Strategie“ ist das Konzept der sog. „Deeskalationsbehandlung“, also die Umstellung auf eine weniger risikoreiche Immuntherapie, die mit einem günstigeren Nebenwirkungsprofil assoziiert ist. Für MS-Patienten, deren Erkrankung erfolgreich stabilisiert werden konnte, könnte der Wechsel auf ein Präparat der Behandlungskategorie 1 (Interferone, Glatirameracetat) eine gute Alternative sein, sofern die Notwendigkeit für die Fortsetzung einer Immuntherapie gesehen wird. Immerhin gibt es für die Behandlung mit Interferone inzwischen eine breite klinische Erfahrung aus 3 Jahrzehnten. Gerade für ältere MS-Patienten ist es besonders wichtig, dass unter Interferonen keine Organtoxizität und kein erhöhtes Risiko für Malignome beobachtet wurde.

## Fazit

Neben sorgfältig geplanten Langzeitbeobachtungen, die MS-Patienten bis ins höhere Alter begleiten sind weitere klinische Studien zur Wirksamkeit von Immuntherapeutika bei älteren MS-Patienten wünschenswert. Komorbiditäten, Infektions- und Malignitätsrisiken sind wichtige Faktoren im Therapiemanagement und bei der Auswahl der geeigneten Behandlung.

## Informationen

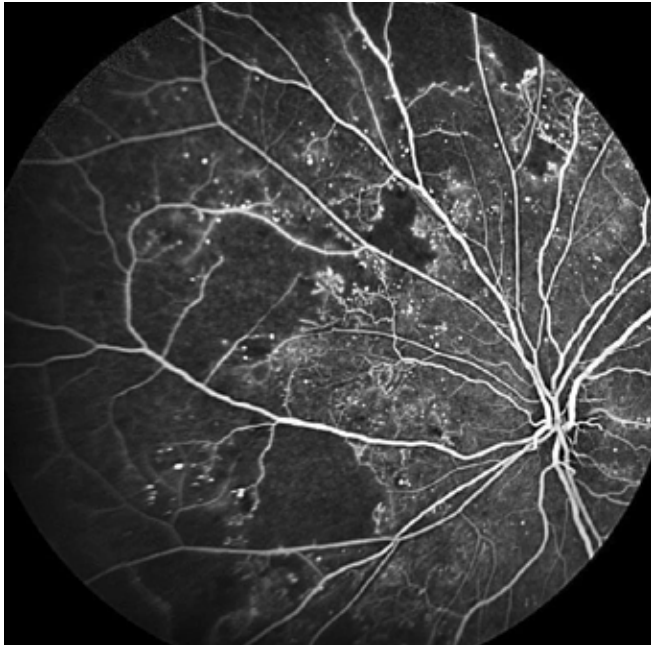
■ Prof. Dr. med. Gereon Nelles  
Neuromed-Campus  
Werthmannstr. 1c  
50935 Köln  
[www.neuromed-campus.de](http://www.neuromed-campus.de)

### ■ Weitere Informationen

Deutsche Multiple Sklerose  
Gesellschaft (DMSG)  
[www.dmsg.de](http://www.dmsg.de)  
[serviceteam@betaplus.net](mailto:serviceteam@betaplus.net)  
[www.ms-gateway.de](http://www.ms-gateway.de)

# Die Diabetische Retinopathie

## Prävention und Versorgungskonzepte



Netzhaut-Areale mit schlechterer Perfusion und O<sub>2</sub>-Versorgung bewirken über die Freisetzung von VEGF die Bildung von Neovaskularisationen

### Einleitung

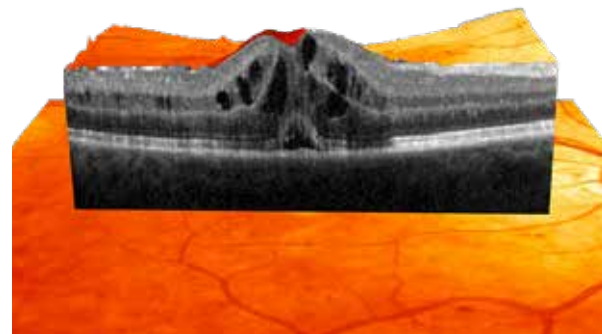
Zwei Ausprägungen der DR machen die Situation eines drohenden Sehverlusts aus. Weil beide nebeneinander oder unabhängig auftreten, kann der Übergang fließend sein: Das diabetische Makulaödem (DMÖ) und die proliferative Retinopathie (PDR), die zu krankhaften Gefäßneubildungen mit Glaskörperblutung oder Netzhautablösung gekennzeichnet sein kann. Studien haben gezeigt, dass Dauer und Ausprägung eines Ödems von wesentlicher Bedeutung für die Sehkraft sind. Je stärker die zentrale Netzhaut (Fovea) involviert ist, umso höher ist das Risiko für eine bleibende Sehbehinderung. Obwohl mittlerweile gut wirksame Therapien zur Behandlung der diabetischen Augenerkrankung zur Verfügung stehen, scheitern Früherkennung und rechtzeitige Maßnahmen oft an einem Informationsdefizit bei betroffenen Patienten. Frühe Stadien der Erkrankung sind häufig asymptomatisch; die DR wird trotz eines meistens progredienten Verlaufs vom Betroffenen nicht sofort bemerkt. Dringend notwendige, präventive Früherkennungsmaßnahmen werden häufig aufgrund von Unkenntnis nicht wahrgenommen. Nachdem die Rate einer jährlichen Augenuntersuchung 1994 noch bei 15,8 % lag, führten die Anreize von Disease Management Programmen (DMPs) vorübergehend zu einer Zunahme an Untersuchungen. Mittlerweile zeigen aber die Qualitätsberichte nahezu ausnahmslos sinkende Zahlen für die Augenvorsorgeuntersuchungen. Von 26 560 Versicherten der AOK mit einem neu diagnostizierten Typ-2-Diabetes hatte die Hälfte der Diabetiker über 2 Jahre nach Diagnosestellung noch keinen Augenarzt konsultiert. Durch mediale Aufklärungs- und

Bei der diabetischen Retinopathie (DR) handelt es sich um eine Mikroangiopathie der Blutgefäße in der Netzhaut mit Folge einer Minderdurchblutung. Obwohl heute wirksame Therapieoptionen zur Behandlung der diabetischen Augenerkrankung existieren, scheitern Früherkennung und rechtzeitige Maßnahmen oft an banalen Hürden. Viele Menschen mit Diabetes wissen zwar, dass die Erkrankung mögliche Auswirkungen auf das Sehen haben kann, jedoch sind viele über die Notwendigkeit regelmäßiger Augenuntersuchungen, die drohende Sehverschlechterung und die konkrete Behandlung schlecht informiert. Deshalb können neue Formate helfen, auf Risiken aufmerksam zu machen. Das Wissen um relevante Faktoren erhöht die Gesundheitskompetenz. So können mangelnde Motivation und Verdrängung adressiert werden. Aufklärungs- und Informationsangebote können die Adhärenz und Eigenverantwortung von Patienten fördern.

Informationsangebote sowie eine interdisziplinäre und aktive Zusammenarbeit aller bei einer diabetischen Erkrankung involvierten Fachdisziplinen kann dieser Situation begegnet werden. Sämtliche Studien deuten auf eine Zunahme der DR und Progression der Stadien mit zunehmender Dauer der Diabeteserkrankung hin. Nach wie vor gilt, dass Erkrankung und Sehinderung nicht (allein) durch Augenärzte behandelt oder verhindert werden können. Eine Heilung im eigentlichen Sinne ist bei der DR nicht möglich. Entstandene Schäden sind irreversibel. Patienten mit einem Verdacht auf ein Makulaödem oder eine Glaskörperblutung müssen umgehend einer Behandlung beim Spezialisten für Netzhauterkrankungen zugeführt werden. Die systemische Therapie und Kontrolle des Diabetes mellitus (DM) nimmt einen relevanten Einfluss auf den weiteren Krankheitsverlauf der DR. Eine Progression der DR ist auch gleichzeitig mit einem hohen Risiko für weitere thromboembolische Ereignisse assoziiert.



Prof. Dr. med. Focke Ziemssen



Eine Wassereinlagerung in der zentralen Netzhaut (Makulaödem) ist der häufigste Grund für eine Sehverschlechterung.



## Prävalenz

Die DR ist weltweit eine der häufigsten Erblindungsursachen im berufstätigen Alter. In Deutschland steigt die Anzahl der Menschen mit DM zunehmend und kontinuierlich: Die Prävalenz stieg bundesweit – vor allem aufgrund des demographischen Wandels – auf über 10 %. Ohne ein zentrales Register muss zudem von einer hohen Dunkelziffer relevanten Ausmaßes ausgegangen werden. Daten aus Deutschland zeigen eine Häufigkeit des Auftretens einer DR von ca. 25 %; die Prävalenz von Formen mit unmittelbarer Bedrohung für das Sehen liegt bei 4 %. Auf der Basis vorsichtiger Schätzungen ist für Europa ein Anstieg der Augenerkrankung auf 8,6 Millionen Betroffenen bis 2050 zu befürchten, von denen dann 30 % ein engmaschiges Monitoring und regelmäßige Behandlungen benötigen.

## Ernüchternde Fakten

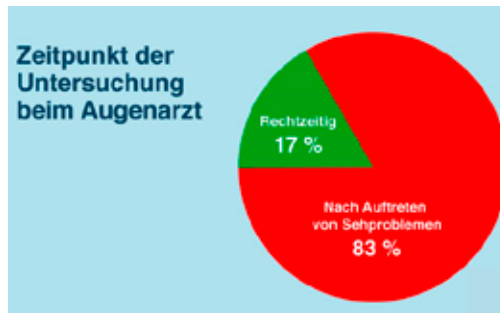Aktuell finden leider eine wirksame Früherkennung und eine Betrachtung der Unterbehandlung zu selten statt. Eine Früherkennung der DR kann neben dem Fortschreiten der Erkrankung dem endgültigen Visusverlust präventiv begegnen. Trotz der finanziellen Anreize von DMPs wird das Ziel einer Augenuntersuchung, eine Kontrolle jeweils im Abstand von mindestens 2 Jahren, zunehmend schlechter erreicht. Weil die Inanspruchnahme gesunken ist, wurden die vereinbarten Ziele (70 – 90 % der Betroffenen) in den meisten Bundesländern klar verfehlt. Insgesamt wird sogar nur ein Drittel aller Menschen, bei denen ein DM Typ-2 neu diagnostiziert wird, augenärztlich untersucht. Versorgungsdaten großer Krankenkassen belegen, dass selbst nach etwa zweijähriger Erkrankungsdauer nur bei jedem zweiten Diabetes-Patienten eine ophthalmologische Untersuchung erfolgte (Kreft et al.).

## Mangelndes Bewusstsein

Das Risiko infolge eines DM an einer DR zu erkranken ist den meisten Patienten bekannt, dennoch schlägt sich die theoretische Kenntnis und das Wissen häufig nicht in konkreten Maßnahmen oder dem Bewusstsein für die eigene Gefährdung nieder. Versorgungsstudien aus den USA und aus Deutschland haben deutlich gezeigt, dass Patienten mit einer langjährigen DM-Erkrankung einen potentiellen Augenbefund nicht bedenken oder möglicherweise verdrängen.

1. Das Risiko für eine DR oder ein Makulaödem steigt (auch bei guter Stoffwechselkontrolle) mit der Dauer der Erkrankung.
2. Symptome zeigen sich erst im weiteren Verlauf der DR. Werden routinemäßige Kontrolluntersuchungen versäumt, kann erst spät oder zu spät therapeutisch auf die Erkrankung reagiert werden.


Dieses Informationsdefizit und/oder diese Verdrängungsstrategie führen dazu, dass Betroffene den Augenarzt nicht rechtzeitig aufsuchen und zu spät



diagnostiziert werden. Differentialdiagnostisch kommen neben der Ophthalmoskopie (Spiegelung des Augenhintergrundes) und der Fluoreszenzangiographie (Darstellung der Blutgefäße der Netzhaut) die Optische Kohärenztomographie (OCT) (Schnittbildgebung der Makula) zum Einsatz. Die nicht-invasive Diagnostik bietet eine zuverlässige Beurteilung des jeweiligen Krankheitsverlaufs.

## Moderne Therapiekonzepte

Noch bis vor wenigen Jahren stellte die gezielte Laserkoagulation der Netzhaut auf der Basis des fluoreszenzangiografischen Befunds den alleinigen Standard der augenärztlichen Therapie dar. Mittlerweile ist die Standardtherapie die Gabe von Medikamenten, die Wachstumsfaktoren (Vascular Endothelial Growth Factor: VEGF, Plazenta-Wachstumsfaktor: PlGF) binden. Der vaskuläre endotheliale Wachstumsfaktor VEGF ist ein Protein, das im gesunden Organismus die Bildung neuer Blutgefäße (Angiogenese) anregt und beim Wachstum von Gewebe und Organen eine entscheidende Rolle spielt. VEGF ist auch an der krankhaften Neubildung von Blutgefäßen mit abnormal erhöhter Durchlässigkeit beteiligt. Unter der Diabetes-Erkrankung verschlechtert sich die Durchblutung der feinen Kapillaren des Auges. Infolge des Sauerstoffmangels können sich neue krankhafte Gefäßneubildungen bilden. Außerdem tritt Flüssigkeit aus den durchlässigen Gefäßen der Netzhaut aus, die das empfindliche Netzhautgewebe versorgen. Das sogenannte Makulaödem ist der häufigste Grund für eine Sehverschlechterung, der durch die erhöhten Zytokine ausgelöst wird. Indem die Störung der Blut-Netzhaut-Schranke gestoppt wird, kann die Flüssigkeit in der Netzhaut reduziert werden. In den ersten zwei Jahren mit einer anti-VEGF-Therapie kann eine Sehverbesserung von über 40 % erreicht werden.





Außerdem wurde ein günstiger Einfluss auf das Fortschreiten der DR insgesamt unter der anti-VEGF-Therapie beobachtet. Das rekombinante Fusionsprotein Aflibercept besteht aus extrazellulären Teilen der humanen VEGF-Rezeptoren 1 und 2, die mit dem Fc-Anteil des menschlichen IgG1 kombiniert wurden. Der Wirkstoff wurde speziell für die Injektion in den Glaskörper des Auges (intravitreale Injektion) als iso-osmotische Lösung formuliert. Aflibercept wirkt somit als löslicher 'Ersatzrezeptor', der VEGF-A und den PlGF bindet und die Aktivierung der verwandten Rezeptoren hemmt.

### Initiative „Das Diabetische Auge“

Zusammen mit dem Zentrum für berufliche Bildung blinder und sehbehinderter Menschen (BFW Düren) und der Bayer Vital GmbH Leverkusen, haben die Initiativgruppe „Früherkennung diabetischer Augenerkrankungen“ (IFDA) sowie die Arbeitsgemeinschaft Diabetes und Auge (AGDA) die Initiative „Das Diabetische Auge“ ins Leben gerufen, die in den sozialen Medien in verständlicher und visuell ansprechender Form über die Erkrankung informiert. Dadurch soll die Gesundheitskompetenz der Patienten gesteigert und Informationsdefizite begegnet werden. Menschen mit Diabetes und deren Angehörige finden unter [www.das-diabetische-auge.de](http://www.das-diabetische-auge.de) medizinische Fakten zur Vorbeugung, Früherkennung, Diagnose und Behandlung von diabetischen Netzhauterkrankungen sowie Hilfestellungen zum besseren Umgang mit der Erkrankung. Unterschiedliche Optionen (Animationen, Videos und die Möglichkeit einer direkten Kommunikation) mit Antworten auf häufige Patientenfragen sowie verständliche Broschüren zum kostenlosen Download werden bereits intensiv genutzt. Regelmäßige Nutzerevaluierungen erlauben es, das Informationsangebot weiter anzupassen. Der Zertifizierungs-Prozess der Webseite garantiert, dass die Anforderungen an sachlich korrekte, unabhängige und ausgewogene Informationen beachtet werden.

- Informationen über DR wurden intensiv abgerufen. Die Möglichkeit zur Interaktion wurde sehr gut in Anspruch genommen.
- Die Vorstellung von Alltagshilfen rief eine große Zahl von Reaktionen und Austausch unter den Betroffenen hervor.
- Interaktive Komponenten ermöglichen es, differenziert auf die Bedürfnisse unterschiedlicher Zielgruppen einzugehen.

Ein wichtiges Anliegen der Initiative ist es, den Austausch von Betroffenen zu ermöglichen und zu fördern. Eine zentrale Rolle spielt dabei die Facebook-Seite der Initiative ([www.facebook.com/dasdiabetischeauge](http://www.facebook.com/dasdiabetischeauge)). Dieses Angebot wird inzwischen von mehr als 21.000 Abonnenten regelmäßig genutzt. Zukünftige Forschung muss die Auswirkungen auf die Gesundheitskompetenz und das individuelle Gesundheitsverhalten bewerten. Angebote mit relevanten und verständlichen Informationen können unterstützen, begleiten und motivieren, was sich positiv auf die Adhärenz betroffener Patienten auswirken kann. Die Beachtung der vereinbarten Kontroll- bzw. Behandlungstermine ist letztlich entscheidend, um den Behandlungserfolg dokumentieren zu können. Gut informierte Patienten haben bessere Aussichten, die richtigen Entscheidungen zu treffen und ihre Sehkraft zu erhalten.

### Fazit

Die diabetische Retinopathie ist eine Komplikation des Diabetes mellitus. Regelmäßige Vorsorgeuntersuchungen beim Augenmediziner sind von besonderer Bedeutung. Eine Sehbehinderung oder ein schlimmstenfalls totaler Visusverlust gehen mit einer dramatischen Beeinträchtigung der Lebensqualität Betroffener einher. Attraktive Beratungsangebote können Eigenverantwortlichkeit und Gesundheitskompetenz im Sinne einer erfolgreichen Prävention und Behandlung effektiv unterstützen.

### Literatur

- Raum P et al. (2015) Prevalence and Cardiovascular Associations of Diabetic Retinopathy and Maculopathy: Results from the Gutenberg Health Study. *PLoS ONE* 10(6): e0127188. doi: 10.1371/journal.pone.0127188
- International Diabetes Federation. IDF Diabetes Atlas, 10th edn. Brussels, Belgium: 2021. Available at: <https://www.diabetesatlas.org>
- Li JQ et al (2020) Prevalence, incidence and future projection of diabetic eye disease in Europe: a systematic review and meta-analysis. *Eur J Epidemiol.* 35(1):11–23. doi: 10.1007/s10654-019-00560-z.
- Kreft D et al (2018) Diabetic retinopathy screening in incident diabetes mellitus type 2 in Germany between 2004 and 2013 – A prospective cohort study based on health claims data. *PLoS One.* 13(4):e0195426. doi: 10.1371/journal.pone.0195426
- Roek D, et al. (2018) Knowledge of patients and health professionals about diabetes-related eye diseases (risk factors, screening, treatment). *DIABETOLOGIE UND STOFFWECHSEL*, 13.:3, 263–269.
- Staurenghi G et al. (2018) Impact of baseline Diabetic Retinopathy Severity Scale scores on visual outcomes in the VIVID-DME and VISTA-DME studies. *Br J Ophthalmol*; 102(7):954–958. doi: 10.1136/bjophthalmol-2017-310664.
- Brown DM et al (2021) Evaluation of Intravitreal Aflibercept for the Treatment of Severe Nonproliferative Diabetic Retinopathy: Results From the PANORAMA Randomized Clinical Trial. *JAMA Ophthalmol.*;139(9):946–955. doi: 10.1001/jamaophthalmol.2021.2809.

## Informationen

■ Prof. Dr. med. Focke Ziemssen  
Vorsitzender Initiativgruppe  
„Früherkennung diabetischer  
Augenerkrankungen“ (IFDA)  
Vorstand der Retinologischen  
Gesellschaft  
Ärztlicher Direktor Klinik und  
Poliklinik für Augenheilkunde  
Universitätsklinikum Leipzig  
Liebigstr. 10  
04103 Leipzig

■ Weitere Informationen  
[www.uniklinikum-leipzig.de](http://www.uniklinikum-leipzig.de)  
[www.retinologie.org](http://www.retinologie.org)  
[www.diabetes-auge.de](http://www.diabetes-auge.de)  
[www.bfw-dueren.de](http://www.bfw-dueren.de)  
[www.das-diabetische-auge.de](http://www.das-diabetische-auge.de)  
[www.visusvital.de](http://www.visusvital.de)

[www.facebook.com/  
dasdiabetischeauge/](https://www.facebook.com/dasdiabetischeauge/)



# Klinische Forschung bei seltenen Erkrankungen am Beispiel der Gefäßmalformationen

Seltene Erkrankungen (Orphan Diseases: nach europäischer Definition sind von einer seltenen Erkrankung weniger als 5 von 10.000 Patienten betroffen) stellen im Therapiemanagement eine außerordentliche Herausforderung dar. Der Mangel an wissenschaftlich basierten Erkenntnissen bei seltenen Erkrankungen korreliert mit der geringen Anzahl betroffener – häufig schwerkranker und therapiebedürftiger – Patienten. Neue Behandlungsmöglichkeiten und Therapieansätze werden in aufwendigen und kostenintensiven klinischen Studien erforscht und bewertet. Bei Orphan oder Rare Diseases können oftmals nicht genug Patienten für diese wichtigen Studien generiert werden. Im Folgenden sollen praktische Erfahrungen des Autors aus der klinischen Arbeit und wissenschaftlichen Forschung im Bereich der Gefäßanomalien am Beispiel der Gefäßmalformationen dienen.



## Einleitung

Das Krankheitsbild präsentiert sich uneinheitlich und kann unterschiedliche Organe und Körperteile betreffen. Gefäßmalformationen und Gefäßtumore bilden die beiden Hauptvertreter einer umfangreichen Gruppe aus seltenen, meistens angeborenen Gefäßerkrankungen, die gemeinschaftlich als „Gefäßanomalien“ bezeichnet werden. Einzeln betrachtet, sind diese Erkrankungen zwar sehr selten – die Erkrankungsgruppe umfasst jedoch verschiedene bekannte Einzelerkrankungen und damit auch häufigere Erkrankungen, wie z. B. das infantile Hämangiom (bis 7 % Prävalenz), venöse Malformationen (bis 4 % Prävalenz) oder die Hereditäre Hämorrhagische Teleangiectasie (Morbus Osler; Prävalenz 1 bis 2 / 10.000). Insgesamt sind Erkrankungen der Gruppe der Gefäßanomalien in Summe also keineswegs selten, jedoch führten die inhomogene Nomenklatur und Nosologie lange Zeit zu Verwirrungen bei der Einordnung der einzelnen Krankheitsbilder, die jedes Organsystem betreffen können und somit unterschiedlichen Fachdisziplinen zugeordnet wurden. Alleine die europäische Datenbank zu seltenen Erkrankungen ORPHANET ([www.orpha.net](http://www.orpha.net)) weist 143 verschiedene Einzelerkrankungen oder Syndrome auf (oft doppelt und mehrfach mit verschiedenen Bezeichnungen), die zum Spektrum der Gefäßanomalien zählen. Erst durch die Klassifikation der International Society for the Study of Vascular Anomalies ([www.issva.org](http://www.issva.org)), in Deutschland auch unterstützt durch die Deut-

sche Interdisziplinäre Gesellschaft für Gefäßanomalien ([www.diggefa.de](http://www.diggefa.de), [www.compgefa.de](http://www.compgefa.de)), wurde hier eine einheitliche Grundlage der Nosologie und Nomenklatur basierend auf wissenschaftlichen, biologischen, genetischen und klinischen Erkenntnissen geschaffen. Venöse Malformationen sind dabei die häufigsten angeborenen Gefäßfehlbildungen mit unreifen, venenartigen Gefäßanlagen, in denen ein niedriger Blutdruck und niedriger Blutdurchfluss („slow-flow“) vorliegt. Dabei handelt es sich meistens nicht um ein fehlgebildetes singuläres Gefäß, sondern um ein schwammartiges oder tubuläres Geflecht unreifer Gefäßstrukturen. Dieses ist mit Blut gefüllt. Klassische Symptome sind lokale Schmerzen durch lokal vermittelte Gerinnungsphänomene im Sinne von Thrombophlebitiden, insbesondere in den Beinen. In seltenen Fällen und bei ausgedehnten venösen Malformationen kann auch eine spezifische Gerinnungsstörung durch den andauernden Verbrauch von Gerinnungsfaktoren auftreten. Die Diagnose erfolgt meist klinisch, ergänzt durch die Sonographie und gegebenenfalls durch eine MRT. Die Therapie ist interdisziplinär, je nach Ausdehnung, Lokalisation sowie Erscheinungs- und Beschwerdebild.

## Seltenheit der Erkrankung

Ein Problem in der täglichen Praxis ist die Seltenheit der einzelnen Gefäßanomalien. Spezielle Fragestellungen (z. B. der Vergleich der Effektivität



Prof. Dr. Dr. med.  
Walter A. Wohlgemuth





Abb. 1: Das Flüssigembolisat wird zum Verschluss von Erweiterungen oder Missbildungen des Gefäßsystems (z. B. arteriovenöse Malformationen) therapeutisch eingesetzt und steht dem Gefäßspezialisten in drei verschiedenen Viskositäten zur Verfügung, um sowohl kleinkalibrige, als auch größere Gefäße zu verschließen. Das in Squid Peri enthaltene Pulver (mikronisiertes Tantalum) sorgt für eine gute Röntgensichtbarkeit und ermöglicht das sichere und zielgenaue Ausfüllen (Embolisation) von krankhaft veränderten Blutgefäßen sowie deren dauerhaften Verschluss.

von verschiedenen Therapieverfahren bei einer einzelnen Erkrankung) benötigen zur statistischen Berechnung der Ergebnisse eine größere Anzahl an Patienten in einer Studie. Die Rekrutierung und der Einschluss von Patienten mit sehr seltenen Erkrankungen in wissenschaftliche Studien gestalten sich dadurch besonders langwierig und schwierig, anders als bei häufigen Krankheitsbildern. Es gilt entsprechende überregionale, interdisziplinäre, wissenschaftliche und klinische Kompetenzzentren zu bilden und zu fördern, die sich explizit auf diese seltenen Krankheitsbilder spezialisieren und überregional Patienten zusammenführen. An diesen Zentren mit besonderer Expertise wird durch die relativ hohe Anzahl an Patienten kontinuierlich Erfahrung in der klinischen Versorgung gesammelt, sodass die Qualität der Behandlung gesteigert und Fachkenntnisse über medizinische Fachgrenzen hinaus aufgebaut werden. Zudem sammeln sich hier Patienten und Fachkompetenz, wodurch klinische Studien bei seltenen Erkrankungen ermöglicht werden. Dabei ist eine Ressourcenlenkung an entsprechend qualifizierte Zentren eine Grundvoraussetzung für wissenschaftliche Arbeit.

### Hohe regulatorische und administrative Anforderungen

Strukturierte und qualitativ hochwertige Forschung ist durch eine Vielzahl von gesetzlichen Vorgaben streng reguliert und reglementiert. Anmeldungen von Studien bei unterschiedlichen Behörden, Kommissionen, Boards und Ämtern mit verschiedenen Formularen in verschiedenen Sprachen sind nicht nur aufwendig, sondern auch sehr kostspielig, kompliziert sowie personal- und zeintensiv. Besonders hohe regulatorische Anforderungen bestehen im Bereich der wissenschaftlichen Studien bei Kindern und Jugendlichen, also bei der Patientengruppe, bei der angeborene Erkrankungen, wie Gefäßanomalien mit ziemlich großer Wahrscheinlichkeit symptomatisch und therapiebedürftig werden. Insbesondere bei Kindern sind eine frühzeitige Diagnostik und eine adäquate Behandlung in einem spezialisierten Zentrum von großer therapeutischer Relevanz. Diese Gesetze wurden zum Schutz von Patienten bzw.

Probanden erlassen. Die Qualität der Ergebnisse soll gewahrt sein, unnötiger Schaden abgewendet werden und auch die ethischen, juristischen und gesellschaftlichen Aspekte von medizinischen Studien berücksichtigt werden, ohne dass irgendeine Einflussnahme von außen besteht.

Grundsätzlich unterscheidet man bei medizinischen Studien zwischen Investigator Initiated Trials (IIT; Studien, die finanziell von einem Wissenschaftler/einer Wissenschaftseinrichtung getragen werden) und Sponsor Initiated Trials (SIT; Studien, die häufig von Industrieunternehmen finanziert werden).

IITs sind meistens kleinere Studien mit vorhandenem Personal, Geräten und eigenen Ressourcen, die aus „Bordmitteln“ finanziert werden müssen.

SITs hingegen ermöglichen auch größere Studienpopulationen, multizentrische Studien und aufwendige Studiendesigns, da hier die hohen Kosten von einem externen Sponsor (meist der pharmazeutischen oder der Medizinprodukteindustrie) getragen werden. Um hier irgendeine Beeinflussung der Ergebnisse durch den Sponsor auszuschließen, wurden die oben genannten strengen Vorschriften, Gesetze und Richtlinien erlassen. Eine Finanzierung dieser in der Regel sehr kostenintensiven Studien ist für den jeweiligen Sponsor mit einem berechtigten wirtschaftlichen Interesse verbunden. Bei einer entsprechenden Nachfrage für das therapeutische Verfahren oder das erforschte Arzneimittel ist eine Refinanzierung der hohen Kosten zu erwarten. Studien bei häufigen Erkrankungen werden systematisch bevorzugt, weil sie einen relevanteren Absatzmarkt darstellen; seltene Erkrankungen sind also auch hier die „Waisen“ und somit Orphan Diseases.

Die Seltenheit einer Erkrankung und die mangelnde gesellschaftliche Relevanz führen nicht nur auf ökonomischer Ebene, sondern auch in der gesellschaftspolitischen Diskussion, in der Gesundheitspolitik und auf Seiten der Kostenträger (z. B. gesetzliche Krankenversicherung) zu einer geringeren Aufmerksamkeit. Forschungsregularien sind meistens nicht auf die speziellen Anforderungen seltener Erkrankungen zugeschnitten. Dem steht der betroffene Patient gegenüber, der nicht nur wenig gute Versorgungsangebote findet, sondern auch aus Mangel an guten wissenschaftlichen Erkenntnissen (Studien) häufig nur nach der individuellen Erfahrung des jeweiligen Mediziners behandelt wird. Über die Hälfte der von uns am Interdisziplinären Zentrum für Gefäßanomalien am Universitätsklinikum Halle (Saale) behandelten Patienten sind Säuglinge, Kinder und Jugendliche (Abb. 2, Abb. 3). Die wenigen zugelassenen Arzneimittel für die Behandlung von Gefäßmalformationen (z. B. Embolisation von Arteriovenösen Malformationen) gehören insbesondere bei Kindern für einen guten Behandlungserfolg in die Hände eines ausgewiesenen Spezialisten mit besonderer Expertise.

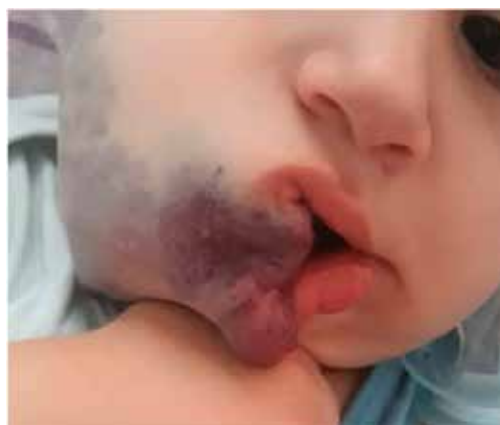

Abb. 2: 1,5-jähriger Junge mit Venöser Malformation an Wange, Ober- und Unterlippe rechts

## Therapieverfahren bei Gefäßmalformationen

Die sog. „Embolisation“ ist ein minimalinvasives Verfahren zum Verschluss von Blutgefäßen bzw. Gefäßmalformationen mittels spezieller Embolisationsmaterialien (z. B. Squid Peri, Fa. BALT). Die Embolisation erfolgt je nach Läsion über einen arteriellen, venösen oder direkten Zugang. Traditionell wird sie meist durch transarteriell eingebrachte Katheter durchgeführt. Üblicherweise wird nach Einbringung einer Schleuse in ein Zugangsgefäß (z. B. in der Leiste) über das Gefäßsystem ein Führungskatheter in Richtung der Gefäßmalformation navigiert. Hierüber wird das Gefäßsystem zunächst mittels digitaler Subtraktionsangiographie (DSA) diagnostisch dargestellt. Sind die zuführenden Gefäße sehr klein, kann über den Führungskatheter ein noch kleinerer Mikrokatheter vorgeschoben werden, über den dann die Embolisation durchgeführt wird (sog. Koaxial-Technik). Das Manövrieren der Katheter im Gefäßsystem erfolgt mittels speziell gebogener Sondierungs- bzw. Führungsdrähte. Es ist damit möglich große fast-flow-Gefäßmalformationen praktisch überall im Körper über einen sehr kleinen perkutanen Zugang relativ schonend und komplikationsarm zu verschließen. Die verschiedenen Embolisationsmaterialien zum Verschluss von pathologischen Gefäßen unterscheiden sich erheblich in ihrem Wirkungsprinzip, dem Freisetzungsmechanismus und der Verschlusssebene. Das Flüssigembolisat (Abb. 1) steht dem Operateur in verschiedenen Viskositäten zur Verfügung. Das enthaltene mikronisierte Tantalum ermöglicht eine gute Röntgensichtbarkeit unter der Behandlung und verschließt zuverlässig Erweiterungen in den peripheren Arterien.

Weiterhin stehen zur Behandlung auch metallische Drahtspiralen (sog. Coils), größere Drahtgeflechte aus Nitinol (vascular plugs) und unterschiedliche Sklerosierungsmittel zur Gefäßverödung zur Verfügung. Die meisten der bewährten und heutzutage auch in der Routine an einem Zentrum eingesetzten Materialien sind jedoch für diese Indikation nicht zugelassen, da hier die entsprechenden Studien häufig fehlen. Die Wahl des individuell richtigen Materials und der Technik erfordert viel Erfahrung vom Spezialisten für Gefäßanomalien.

## Lösungsansätze

Es stellt sich die Frage, auf welchem Wege Mediziner bei einem Orphan Disease überhaupt wissenschaftliche Daten prospektiv generieren können. Die Antwort ist eindeutig: Medizinische Forschung muss im Sinne betroffener Patienten hochwertig bleiben, auch im Forschungsdesign: Prospektiv, kontrolliert und wenn möglich an entsprechenden interdisziplinären Fachzentren, die über eine ausreichende fachliche Expertise und die entsprechenden Patientenkollektive verfügen. Wenn die allgemeine Aufmerksamkeit für seltene Erkrankungen weiter-

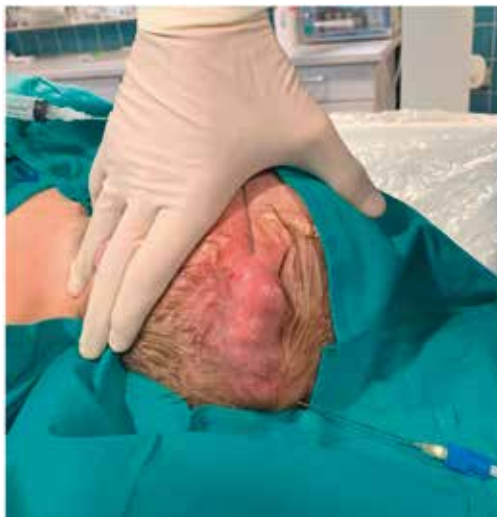

Abb. 3: Intraoperatives Bild einer Sklerosierung bei Venöser Malformation am Schädel bei einem 2-jährigen Mädchen

hin derartig gering ist, wird diese Forschung auch in Zukunft nur von einzelnen motivierten Wissenschaftlern getragen werden, die im Sinne der erkrankten und hilfeschuchenden Patienten handeln. Unterstützungsarbeit muss geleistet werden, um mehr Aufmerksamkeit für die speziellen Probleme der Forschung bei seltenen Erkrankungen zu erzeugen. Diesen Weg beschreiten gemeinsam als Patientenorganisation der Bundesverband für Angeborene Gefäßfehlbildungen ([www.angiodyspasie.de](http://www.angiodyspasie.de)) und als medizinische Fachorganisation die Deutsche interdisziplinäre Gesellschaft für Gefäßanomalien ([www.diggefa.de](http://www.diggefa.de)).

Die Umsetzung und Anwendung der gesetzlichen Vorgaben und Regularien, die im Allgemeinen zum Besten der jeweiligen Patientengruppen auch grundsätzlich gut geeignet sind, müssen bei seltenen Erkrankungen auf eine individuellere Basis gestellt werden, die die speziellen Anforderungen und Rahmenbedingungen der Krankheitsbilder berücksichtigt. Dies ist unter anderem die Aufgabe von Ethikkommissionen. Zu erwarten wäre, dass die großen öffentlichen Forschungsdrittmittelgeber in Deutschland, namentlich die Deutsche Forschungsgemeinschaft (DFG), das Bundesministerium für Bildung und Forschung (BMBF) oder das Bundesministerium für Wirtschaft und Energie (BMWi) in dieses Vakuum eintreten sollten. Dies geschieht jedoch nicht oder nur äußerst selten. Die öffentlichen Projektförderungen sind extrem kompetitiv. Viele Studiengruppen bewerben sich mit oft hervorragenden Studiendesigns in einem strengen Selektionsverfahren um die in diesem Feld sehr begrenzten Fördertöpfe. Eines der vielen Kriterien zur Bewilligung einer Förderung ist natürlich auch die „Relevanz“ einer Projektfragestellung. Auch für sehr gut designte Studien im Bereich der seltenen Erkrankungen werden daher selten Bewilligungen ausgesprochen. Es ist daher allen Wissenschaftlern, Ärzten und Forschern, die im Sinne betroffener Patienten bei seltenen Erkrankungen neue Erkenntnisse aus Profession, Professionalität und mit Begeisterung generieren, für ihre Arbeit und ihr Engagement besonders zu danken.

## Informationen

### ■ Deutsche Interdisziplinäre Gesellschaft für Gefäßanomalien e.V.

Vorsitzender des Vorstands

Prof. Dr. Dr. med.

Walter A. Wohlgemuth

Direktor der Universitätsklinik und

Poliklinik für Radiologie

Ernst-Grube-Straße 40

06120 Halle (Saale)

[www.diggefa.de](http://www.diggefa.de)

### ■ Compendium Gefäßanomalien Deutsche Interdisziplinäre Gesellschaft für Gefäßanomalien e.V. (DiGGefa)

Vorstand

Prof. Dr. Dr. med.

Walter A. Wohlgemuth

Prof. Dr. med. René Müller-Wille

Dr. med. Lutz Meyer

[www.compgefa.de](http://www.compgefa.de)

### ■ Weitere Informationen

BALT GERMANY GmbH

Willstätterstraße 13

40549 Düsseldorf

[www.baltgroup.com](http://www.baltgroup.com)

[www.orpha.net](http://www.orpha.net)

[www.issva.org](http://www.issva.org)

[www.angiodyspasie.de](http://www.angiodyspasie.de)

[www.baltgroup.com](http://www.baltgroup.com)

# Hidradenitis suppurativa oder Acne inversa

Die Hidradenitis suppurativa oder Acne inversa (HS/AI) ist eine chronisch-entzündliche, multifaktorielle Hauterkrankung, die sich mit schmerzhaften Abszessen sowie einer Fistel- und Knotenbildung präsentiert. Das Krankheitsbild ist bei betroffenen Patienten mit einem hohen Leidensdruck verbunden.



## Einleitung

Seit der Erstbeschreibung der Erkrankung durch Velpeau im Jahre 1854 hat sich das Verständnis für Ätiologie und Therapie der HS/AI mehrfach gewandelt. Bis heute ist die genaue Ätiologie unklar. Dies drückt sich nicht zuletzt in mehreren (teils parallel verwendeten) Bezeichnungen für dieselbe Erkrankung aus.

Die Hidradenitis suppurativa/Acne inversa ist eine chronisch-entzündliche Erkrankung hauptsächlich intertriginöser Areale. Die Erkrankung verläuft in Stadien, wobei die HS/AI unterschiedlich lange in den einzelnen Stadien verweilen kann. Generell beginnt die Erkrankung mit einer Neigung zur Bildung von Abszessen. Hiervon hauptsächlich betroffen sind die Achselhöhlen und die Leisten-, Genital- und Perianalhaut, die eine hohe Dichte an Schweißdrüsen – sowohl ekkrin als auch apokrin – und eine verstärkte Körperbehaarung verbindet. Zudem liegt in diesen Bereichen für gewöhnlich Haut auf Haut, so dass ein immerwährend feuchtes Milieu und ein erhöhtes Maß an Friktion vorherrschen. Wohl aus diesem Zusammenhang heraus wurde lange Zeit eine krankhafte Veränderung der Schweißdrüsen für die Erkrankung verantwortlich gemacht, was zur – besonders in der angelsächsischen Literatur gebräuchlichen – missverständlichen Bezeichnung „Hidradenitis suppurativa“ führte. Dies konnte durch histologische Studien von Plewig und Steger widerlegt werden und führte zur Bezeichnung „Acne inversa“ durch die Autoren. Da jedoch auch einige Wissenschaftler einen Einfluss der sezernierenden apokrinen Drüsen auf den Haarfollikel vermuten, wird aktuell der verbindende Terminus Hidradenitis suppurativa/Acne inversa (HS/AI) bevorzugt, wodurch die fortbestehenden pathophysiologischen Unklarheiten eher noch untermauert werden. Kürzlich konnte eine Forschergruppe zeigen, dass klinisch nicht betroffene Haut von Patienten mit HS/AI nur ein Siebtel der Anzahl an Talgdrüsen im Gegensatz zu gesunden Menschen aufweist, was die bisherigen Konzepte zur Pathogenese erneut in Frage stellt.

## Epidemiologie

Die Erkrankung betrifft sowohl das weibliche als auch das männliche Geschlecht. Über die Ge-

schlechterverteilung wird uneinheitlich berichtet. Revuz et al. gaben 2008 eine Prävalenz von 1% in der französischen Bevölkerung an. Die höchste Inzidenz wurde bei Frauen zwischen 20 und 29 Jahren festgestellt (18,4 pro 100.000). Bei Frauen ist die Inzidenz in den letzten 40 Jahren auffällig gestiegen. Das weibliche Geschlecht scheint häufiger an HS/AI in den Axillen und dem Brustbereich zu leiden; Männer häufiger im Inguinal- und Analbereich. In derselben Studie konnte erneut ein Zusammenhang mit bestimmten Risikofaktoren (Rauchen 70,2 %, Übergewicht 54,9 %) belegt werden. Von den 268 Studienteilnehmern litten 42,9 % unter Depressionen; bei 6 % bestand eine Steißbeinfistel. Eine Erstmanifestation vor der Pubertät und nach der Menopause wird nur in Ausnahmefällen beschrieben.

## Pathophysiologie

Analog zur Acne vulgaris konnten Plewig und Steger histologisch eine Hyperkeratose der Haarfollikelöffnungen nachweisen. Der daraus entstehende Komedo rupturiert nach Superinfektion und löst eine starke Bindegewebsreaktion aus. Es kommt nach und nach zur Ausbildung von Knoten und Fistelgängen und nachfolgender Fibrose.

In welcher Weise Rauchen und Übergewicht auf dieses Geschehen Einfluss haben, ist noch nicht vollständig geklärt. Diese Faktoren scheinen jedoch durch ihr überdurchschnittlich häufiges Auftreten bei HS/AI eine wichtige Rolle bei der Pathogenese zu spielen.

Nikotin fördert anfänglich die Schweißproduktion, stimuliert die Chemotaxis von neutrophilen Entzündungszellen und fördert pro-entzündliche Botenstoffe.

Übergewicht führt zunächst zu größeren Feuchtigkeitsreservoirs in den intertriginösen Arealen, was die betroffene Haut reizt. Außerdem setzen Fettzellen als solche vermehrt entzündungsfördernde Botenstoffe frei.

Ein weiterer, relevanter Kofaktor ist die bakterielle Besiedelung bei HS/AI. In etwa 50 % der Läsionen lassen sich Staphylokokken (*S. milleri*, *S. aureus*) nachweisen. Dennoch handelt es sich bei HS/AI



Prof. Dr. med. Falk Bechara



nicht um eine bakteriell bedingte Erkrankung, wie z. B. bei einem Erysipel (Wundrose). Die Bakterien wirken eher verstärkend bei bereits vorhandener Disposition.

Auch hormonelle Einflüsse werden als relevante Faktoren der Pathogenese beschrieben. Bei einigen Frauen kann eine prämenstruelle Verschlechterung der HS/AI festgestellt werden. Bekannt ist, dass ein wesentlicher Anteil betroffener Patienten eine genetische Disposition aufweist. Bis zu 40 % der HS/AI-Patienten berichten eine familiäre Vorbelastung. Patienten mit HS/AI sind häufig von weiteren chronisch-entzündlichen Erkrankungen betroffen (z. B. Morbus Crohn, Colitis Ulcerosa, rheumatoide Arthritis, Spondylarthropathien).

Typisches Beschwerdebild:

- Schmerzen
- Bewegungseinschränkungen durch Vernarbungen
- Übelriechende Sekretion
- Depression und Fatigue
- Arbeitsunfähigkeit
- Soziales Stigma und Isolation

## Klinisches Bild

Die HS/AI beginnt mit schmerzhaften, subkutanen Knoten, die mit dem Ausmaß der entzündlichen Prozesse korrelieren. Im englischsprachigen Raum werden diese Veränderungen häufig als „Boils“ bezeichnet. Im Verlauf können einzelne Knoten zu größeren Arealen verschmelzen. Weiterhin bilden sich fuchsbauartige subkutane Gänge und Höhlen, die nicht selten Blut und Eiter absondern.

Dies ist für die Betroffenen sehr häufig eine große psychische und hygienische Belastung. Viele Patienten isolieren sich – nicht selten aus Scham und Angst – aufgrund der stark sezernierenden Stellen.

Im weiteren Verlauf können die betroffenen Areale vernarben und es kann zu Bewegungseinschränkungen kommen. Die Hauptlokalisationen der HS/AI sind zwar axillär, inguinal, genital und perianal, doch können auch der Brustbereich und die Bauchnabelregion sowie die Oberschenkel betroffen sein.

Häufig wird die HS/AI fehldiagnostiziert und mit einer Entzündung der Haarfollikel oder einer Furunkulose verwechselt und folglich auch längerfristig als solche behandelt. Erst im weiteren Verlauf der HS/AI präsentiert sich das für die Erkrankung typische Bild. Differentialdiagnostisch muss dennoch an Furunkulose oder Schweißdrüsenabszesse gedacht werden. Auch die chronisch-entzündliche Darmerkrankung Morbus Crohn kann ähnliche Hautveränderungen hervorrufen und sollte in bestimmten Fällen abgeklärt werden.

## Dokumentation und Einteilung

In den letzten Jahren wurden immer mehr verschiedene Klassifizierungssysteme und Schweregrad-

Scores veröffentlicht. Einen „perfekten“, international akzeptierten Score gibt es bis heute nicht. In den meisten Fällen werden die Anzahl und die Art der Hautveränderungen am Patienten gezählt.

Am weitesten verbreitet ist die Schweregradeinteilung nach Hurley (siehe Tabelle).

Stadium I	Solitäre oder multiple Abszesse (ca. 75%)
Stadium II	Rezidivierende Abszesse mit einzelnen oder multiplen Strang- und Narbenbildungen (ca. 24%)
Stadium III	Diffuser Befall mit multiplen Narbensträngen, Bewegungseinschränkung durch Kontrakturen (ca. 1%)

Weitere Scores sind der sogenannte Sartorius Score, der IHS-4 (International Hidradenitis Suppurativa Severity Score System) sowie der in unserem Zentrum genutzte SAHS (Severity Assessment of Hidradenitis suppurativa/Acne inversa), welcher neben der Anzahl der Läsionen auch den Schmerz und die Anzahl an Krankheitsschüben für den jeweiligen Patienten über 4 Wochen evaluiert.

In den letzten Jahren hat sich in laufenden Studien der HiSCR (Hidradenitis Suppurativa Clinical Response) als primärer Endpunkt für antiinflammatorische Medikamente etabliert.

## Mögliche Komplikationen

Chronische Entzündung und kontinuierliche Eiterproduktion können zu Blut-(Anämie) und in schweren Fällen zu Eiweiß-Mangel (Hypoproteinämie) führen. Bei schwerem perianalem und genitalem Befall sollten Fisteln in tiefere Strukturen (wie z. B. in den Darm) ausgeschlossen werden. Wie bei allen chronischen Entzündungen mit starker Narbenbildung, kann es auch bei der HS/AI zu Plattenepithelkarzinomen kommen. Diese Komplikation ist gefürchtet, da sie mit einer ungünstigen Prognose einhergeht.

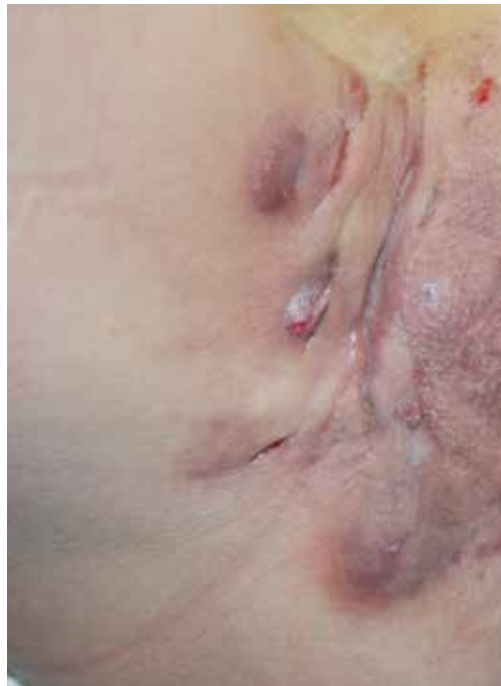## Therapeutische Möglichkeiten

Es werden therapeutisch sowohl medikamentöse als auch chirurgische Verfahren eingesetzt, die im Einzelfall auch kombiniert werden können. Trotz der sich stetig entwickelnden Behandlungspfade ist ein individualisierter Therapieansatz jedoch weiterhin notwendig, der sowohl die klinischen Begebenheiten als auch das Therapieziel aus Patientensicht berücksichtigt. Im Idealfall ergänzen sich bedfundadaptiert medikamentöse und chirurgische Techniken.

Da die HS/AI zu Beginn häufig für eine harmlose Furunkulose gehalten wird, erfolgen in der Regel Abszesseröffnungen und/oder antibiotische Behandlungen, die dem Patienten oftmals eine kurzzeitige Linderung verschaffen. Aus diesem Grunde wird das Therapieschema beibehalten – trotz steigender Läsionshäufigkeit. Nicht selten sind es die Patienten, die von konstanten Schmerzen getrie-

In mehreren Studien konnte eine erhöhte Expression von Tumornekrosefaktor(TNF)- $\alpha$  in läsionaler und periläsionaler Haut sowie im Serum von Patienten mit HS/AI gezeigt werden. TNF- $\alpha$  gilt auch als Schlüsselzytokin weiterer entzündlicher Erkrankungen wie Psoriasis, Morbus Crohn, Colitis ulcerosa und rheumatoider Arthritis. Das zunehmende Verständnis der Pathogenese der Acne inversa hat in den vergangenen Jahren spezifische antiinflammatorische Therapieoptionen in den Vordergrund treten lassen. Das Biologikum Adalimumab ist seit 2015 auch in der Indikation Acne inversa zugelassen und hat sich neben der klassischen antibiotischen Kombinationstherapie aus Clindamycin und Rifampicin als immunmodulatorische Therapie bewährt.

33-jährige Patientin mit HS/AI im Genitalbereich. Hurley Grad III. Sichtbare Fisteln und entzündliche Knoten in der rechten Leiste.



ben, auf einer anderen Behandlung bestehen und sich an ein spezialisiertes Fachzentrum wenden.

Bei leichten Verlaufsformen der Erkrankung können allgemeine Maßnahmen einen positiven Effekt zeigen: Gewicht reduzieren, Nikotinabstinenz und enge Kleidung vermeiden. Zur topischen Behandlung können Clindamycin (1 %) oder desinfizierende Lösungen (z. B. 1 – 2 % Triclosan) empfohlen werden. Positive Berichte bei milden und mittelschweren Formen gibt es auch für eine hochdosierte orale Therapie mit Zink-Gluconat. Wenn diese Maßnahmen nicht erfolgversprechend erscheinen, wird in der Regel eine Antibiotika-Therapie mit zwei verschiedenen Wirkstoffen (Clindamycin und Rifampicin) für 10–12 Wochen angeraten. Hauptnebenwirkung dieser Therapie sind gastrointestinale Beschwerden (Diarrhoe). Sollte dies für den vorher darüber aufgeklärten Patienten im Verlauf der Therapie nicht mehr tolerierbar sein, kann eine Umstellung auf Minocyclin 100 mg pro Tag erfolgen. Die klinische Erfahrung zeigt jedoch, dass eine Behandlung mit Antibiotika selten den gewünschten Therapieerfolg aufweist.

Bei fehlendem Ansprechen ist seit einigen Jahren eine wirksame Behandlung mit einem Biologikum aus der Gruppe der TNF- $\alpha$ -Blocker für die mittelschwere bis schwere HS/AI zugelassen. Bei diesem immunmodulierenden Therapieansatz wird der Wirkstoff Adalimumab subkutan appliziert. Nach einer Aufsättigungsdosis wird das Biologikum entweder wöchentlich in einer Dosierung von 40 mg gespritzt oder alle zwei Wochen mit einer Dosis von 80 mg. Neben dem Originalpräparat sind seit etwas mehr als einem Jahr auch Biosimilars in Deutschland für die Indikation zugelassen. Adalimumab führte in der Zulassungsstudie zum Erreichen des HiSC bei etwa 50 % der Patienten, d. h., mindestens 50 % der Patienten zeigten eine mindestens 50%ige Reduktion der entzündlichen Hautveränderungen. Neue Daten legen nahe, dass Adali-

mumab auch in Kombination mit einem chirurgischen Verfahren sinnvoll eingesetzt werden kann.

Neben der medikamentösen Therapie stehen diverse operative Therapieansätze zur Verfügung. Abszessspaltungen bringen nur kurzzeitige Linderung. Vielmehr ist eine ausreichend dimensionierte Exzision unter Einschluss aller Fistelgänge der sinnvollste und effektivste Weg.

Prinzipiell gibt es drei Möglichkeiten des chirurgischen Vorgehens:

1. Vollständige Exzision und primärer Wundverschluss. Dies ist bei kleinen Arealen oftmals möglich, birgt jedoch die Gefahr einer hohen Rezidivrate.
2. Die Exzision des Areals und Einbindung des Patienten in ein engmaschiges System aus Krankengymnastik und Patientenschulung, bei dem die sekundäre Heilung des Defektes angestrebt wird.
3. Die Exzision des Areals und Deckung des Defektes nach Abwarten einer Granulationsphase mittels Spalthaut-Transplantaten.

In den Fällen 2 und 3 ist eine gute Betreuung des Patienten im Pflege- und Ärzteteam unter Einbeziehung von Krankengymnastik Voraussetzung für eine erfolgreiche Therapie, da die Patienten in dieser Zeit durch die großflächigen Operationsareale deutlich eingeschränkt sind.

## Zusammenfassung und Ausblick

Sehr häufig wird die Erkrankung nicht erkannt und eine adäquate Therapie erfolgt mit Verzögerung. Sobald die korrekte Diagnose gestellt ist, können Leitlinien-adaptierte und gleichzeitig auf den Patienten individuell zugeschnittene Therapiekonzepte zum Einsatz kommen. Antibiotika-Behandlungen zeigen selten einen langfristigen Erfolg. Moderne Biologika stehen seit einigen Jahren zur immunmodulatorischen Behandlung zur Verfügung. Häufig sind kombinierte Therapieansätze aus medikamentösen und chirurgischen Ansätzen vielversprechend.

Empfehlenswert erscheint insbesondere bei mittelschweren und schweren Formen der Erkrankung die Vorstellung in einem spezialisierten Zentrum mit besonderer Expertise und mit der Option einer adäquaten postoperativen interdisziplinären Versorgung.

Das Internationale Centrum für Hidradenitis suppurativa / Acne inversa (ICH) der Ruhr-Universität Bochum versorgt überregional erfolgreich HS/AI-Patienten aller Schweregrade. Mit über 1000 Patienten pro Jahr zählt das ICH zu den größten Zentren in Europa. Neben der klinischen Versorgung liegen weitere Schwerpunkte in der Grundlagen- und translationalen Forschung. In diesem Rahmen ermöglicht das ICH in enger Zusammenarbeit mit dem Studienzentrum für Inflammation der Universitätshautklinik Bochum seinen Patienten die Teilnahme an zahlreichen klinischen Studien mit neuen Wirkstoffen zur Therapie der HS/AI.

Literatur beim Verfasser

## Informationen

■ Prof. Dr. med. Falk Bechara  
Leitung

Internationales Centrum für  
Hidradenitis suppurativa /  
Acne inversa der Universitäts-  
Hautklinik Bochum  
Klinik für Dermatologie, Venerologie  
und Allergologie



Standort St. Josef Hospital  
Gudrunstr. 56  
44791 Bochum  
[www.klinikum-bochum.de/zentren/  
acne-inversa-centrum.html](http://www.klinikum-bochum.de/zentren/acne-inversa-centrum.html)

■ Weitere Informationen

Mylan Healthcare GmbH  
(A Viatris Company)  
Lütticher Straße 5  
53842 Troisdorf  
[www.viatrisconnect.de](http://www.viatrisconnect.de)  
[www.viatris.de](http://www.viatris.de)

# Therapeutische Optionen bei der Sichelzellerkrankung



Die Sichelzellerkrankung (SCD) ist eine angeborene Systemerkrankung mit einer hohen Morbidität und Mortalität. Die SCD wird durch einen genetischen Defekt verursacht, der zur Bildung von Sichelzellerhämoglobin führt. In Folge der vermehrten Migrationsbewegungen der letzten zwei Jahrzehnte ist die Prävalenz in Deutschland stark angestiegen.

## Einleitung

Die Sichelzellerkrankung (SCD) kommt überall dort häufig vor, wo die Malaria endemisch ist oder in der Vergangenheit endemisch war. Hohe Prävalenzen finden sich im subsaharischen Afrika, im östlichen Mittelmeerraum sowie im Nahen und Mittleren Osten. Im Einwanderungsland Deutschland wurden ab den 1960er Jahren signifikant steigende Patientenzahlen beobachtet. Zudem werden immer mehr Kinder mit einer SCD in zweiter oder dritter Generation geboren. Expertenschätzungen zufolge leben in Deutschland mindestens 3000 Betroffene.

## Pathophysiologie

Ätiologisch ist bei den meisten Betroffenen eine Homozygotie für die Mutation HBB:c.20A>T im  $\beta$ -Globin-Gen HBB. HBB kodiert für eine der beiden Untereinheiten des Proteinanteils von Hämoglobin A (HbA), das sich aus zwei  $\alpha$ - und zwei  $\beta$ -Globin-Ketten zusammensetzt. Die Mutation HBB:c.20A>T führt zu einem Aminosäure-Austausch an der sechsten Position der Polypeptidkette (Glutaminsäure gegen Valin). Es entsteht die  $\beta$ -Globin-Variante  $\beta^S$ . Durch die veränderte Polarität des Gesamtmoleküls polymerisiert deoxygeniertes „Sichelzellerhämoglobin“ (HbS) und fällt im Erythrozyten als Festkörper aus. Die Polymerisierung von HbS ist das zentrale Ereignis im pathophysiologischen Gesamtprozess und daher auch der Angriffspunkt verschiedener therapeutischer Strategien.

HbS-Polymere führen zur Verformung von Erythrozyten, die mit einem Verlust der Flexibilität einhergeht. Außerdem werden Zellen irreversibel geschädigt und gehen vorzeitig zugrunde. Dabei werden intrazelluläre Substanzen in den Blutstrom freigesetzt (insbesondere das Hämoglobin selbst), die Einflüsse auf die Regulation der Gefäßweite haben, chronische Veränderungen an den Gefäßwänden begünstigen und Zellen „aktivieren“, so dass es zu vermehrten zellulären Interaktionen kommt.

## Klinik

Im Endergebnis kommt es zu chronischen Durchblutungsstörungen, die sich zudem akut verschlechtern

können (sogenannte vasookklusive Krisen). Dabei werden sämtliche Organe des Körpers repetitiv und in unterschiedlichem Ausmaß geschädigt. Das erste Organ, das seine Funktion verliert, ist in der Regel die Milz. Patienten mit einer SCD haben daher ein erhöhtes Risiko für Infektionen mit bekapselten Bakterien. Lebenslimitierend sind oftmals kardiovaskuläre Komplikationen und/oder ein terminales Nierenversagen.

Die Lebenserwartung von Patienten mit SCD ist auch in leistungsstarken westlichen Gesundheitssystemen im Mittel um zwei bis drei Jahrzehnte verkürzt. Die Lebensqualität ist häufig schlecht. Die SCD hat in Afrika einen signifikanten Anteil an der „under-5-mortality“. In einigen Regionen versterben bis zu 90 % aller Betroffenen vor dem Ende des fünften Lebensjahres.

## Prävention

Zur Prävention gehören Screening-Untersuchungen mit dem Ziel der Identifikation von Genträgern, die Beratung von Menschen in „Risikopartnerschaften“ sowie die Früherkennung von Betroffenen (Prototyp: Neugeborenencreening, in Deutschland seit 28.09.2021), aber auch infektionsprophylaktische Maßnahmen wie Impfungen und Penicillin-Prophylaxe. Außerdem müssen betroffene Patienten bzw. deren Eltern über die vielfältigen klinischen Manifestationen der SCD informiert werden, um zum Beispiel die klinischen Symptome der Anämie und einer Hämolyse erkennen zu können.

## 1. Medikamentöse Therapien

### Hydroxycarbamid

Der Ribonukleotid-Reduktase-Inhibitor Hydroxycarbamid (HU) ist bislang der zentrale Baustein in der Behandlung von Patienten mit einer SCD. Seit 1998 (USA) bzw. 2007 (Europa) ist der Wirkstoff offiziell zur Behandlung der SCD zugelassen. Bis 2017 war HU weltweit das einzige Medikament mit einer Zulassung für die Behandlung der SCD. HU reinduziert wirksam die Bildung von fetalem Hämoglobin (HbF), das keine patholo-



Dr. med. Stephan Lobitz, MSc



gisch veränderten  $\beta$ -Ketten enthält, und entfaltet über vielfältige Mechanismen weitere, den Erkrankungsverlauf positiv beeinflussende Wirkungen. HU hat außerdem ein günstiges Nebenwirkungsprofil, eignet sich zur Langzeitanwendung und ist bei etwa 80 – 90 % aller Patienten wirksam. Die Wirkungen entfaltet HU jedoch vor allem über seine Toxizität. Die wichtigste Nebenwirkung ist die Knochenmarkdepression. Junge Männer fürchten außerdem die immer noch nicht abschließend geklärten Auswirkungen auf die Spermatogenese. Folge sind Adhärenz-Probleme aus Angst vor Infertilität. Zudem erfolgte ein Paradigmenwechsel im Behandlungskonzept: Während in der Vergangenheit nur angestrebt wurde, die klinischen Symptome einer SCD zu kontrollieren, zeigt sich immer klarer, dass auch die subklinische Hintergrundaktivität der Erkrankung so effektiv wie möglich reduziert werden muss, um kumulierende Mikroinfarkt-Schäden zu vermeiden.

### Crizanlizumab

Crizanlizumab ist ein P-Selektin-Inhibitor. P-Selektin (CD62P) ist ein Transmembranprotein und agiert als Zelladhäsionsmolekül. Es wird normalerweise auf aktivierten Thrombozyten und aktivierten Endothelzellen exprimiert. Sein Ligand PSGL-1 wird nahezu ubiquitär auf Leukozyten exprimiert. Sichelzellen sind ebenfalls in der Lage an P-Selektin zu binden. Im Zusammenspiel dieser Effekte kommt es zu vermehrten zellulären Interaktionen, die Gefäßverschlüsse begünstigen. Durch eine Inhibition dieses Prozesses kann der Blutfluss durch das Kapillarbett verbessert werden. P-Selektin-Inhibition wirkt daher vor allem auf die basale Krankheitsaktivität durch die Vermeidung von Mikroinfarkten. Dieser Effekt ist naturgemäß schwer zu messen. In der SUSTAIN-Studie konnte jedoch gezeigt werden, dass Crizanlizumab auch die Zeit bis zur ersten und zur zweiten vaso-okklusiven Krise verlängert, also auch einen positiven Einfluss auf klinisch fassbare Komplikationen hat. Der Effekt von Crizanlizumab lag dabei in der gleichen Größenordnung wie der von HU. Crizanlizumab ist seit November 2020 als Zweitlinienbehandlung zur Monotherapie oder in Kombination mit HU für Patienten > 16 Jahre zugelassen. Eine Erweiterung der Zulassung für jüngere Patienten ist zeitnah zu erwarten. Crizanlizumab wird einmal im Monat als Kurzinfusion verabreicht. Es wird insgesamt gut vertragen. Als häufigste Nebenwirkungen werden Schmerzen, Fieber und Übelkeit berichtet.

### L-Glutamin

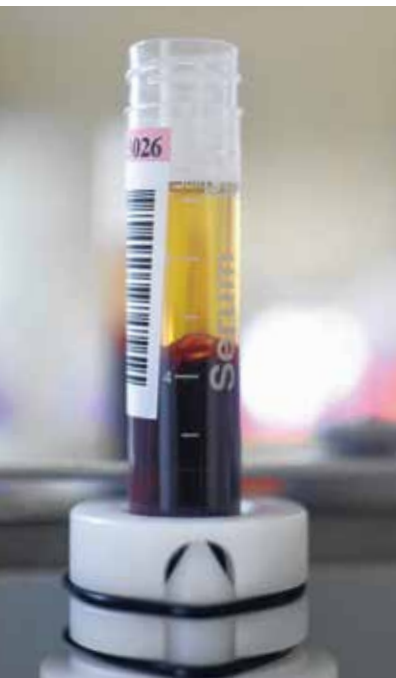L-Glutamin erhöht den Anteil der reduzierten Form von Nicotinamadenindinukleotid (NAD) in HbS-haltigen Erythrozyten und reduziert damit mutmaßlich den zur Krankheitsaktivität beitragenden oxidativen Stress. Es wurde daher 2017 in den USA in einem Fast-track-Verfahren zur Behandlung der SCD zugelassen. Der europäische Zulassungsantrag wurde Ende 2019 von der Firma zurückgezogen, offiziell wegen einer Änderung der Marketingstrategie.

### Voxelotor

Hämoglobin A ist ein Heterotetramer aus zwei  $\alpha$ - und zwei  $\beta$ -Globin-Ketten. In HbS ist die physiologische  $\beta$ -Kette durch eine leicht modifizierte  $\beta$ -Kette ( $\beta^S$ ) ausgetauscht. Jede Globin-Kette beherbergt in ihrem Zentrum ein Häm-Molekül, das den Sauerstoff bindet. Ein Hämoglobin-Molekül kann daher vier Sauerstoff-Moleküle binden. Sind alle Sauerstoff-Bindungsstellen besetzt, befindet sich das Molekül im R-State. Sind alle vier Häm deoxygeniert, befindet sich das Molekül im T-State. Dazwischen gibt es Übergangsformen. Die vier Globine interagieren kooperativ miteinander. Das bedeutet, dass Hämoglobin an den transportierten Sauerstoff umso leichter abgegeben wird, je mehr Moleküle sich insgesamt in Bindung befinden. Voxelotor ist ein oral applizierter R-State-Stabilisator. Das heißt, Voxelotor erhöht die Sauerstoff-Affinität des Hämoglobins und hemmt so das zentrale pathophysiologische Ereignis, die Polymerisation. Die HOPE-Studie konnte zeigen, dass eine Behandlung mit Voxelotor den Hb-Wert von Patienten mit SCD signifikant steigert und das Ausmaß der Hämolyse und der Hämolyse-assoziierten Morbidität reduziert. Voxelotor befindet sich aktuell im Zulassungsprozess und der Ausschuss für Humanarzneimittel (CHMP) der Europäischen Arzneimittel-Agentur (EMA) hat im Dezember 2021 die Marktzulassung, die im ersten Quartal 2022 erwartet wird, empfohlen. Bis dahin können Patienten in Deutschland im Rahmen eines Härtefallprogramms mit Voxelotor behandelt werden.

Die Ergebnisse der HOPE-Studie zeigen, dass Voxelotor durch die nachhaltige Verbesserung der Hämolyse- und Anämie-Manifestationen eine sichere und wirksame krankheitsmodifizierende Behandlung bei Patienten mit Sichelzellerkrankung darstellen kann.

Die HOPE-Studie wurde als randomisierte, doppelblinde, placebokontrollierte, internationale, multi-zentrische Studie mit 274 Patienten im Alter von 12 bis 65 Jahren mit Sichelzellerkrankung durchgeführt und zeigte, dass die Behandlung mit der von der FDA in den USA zugelassenen Dosierung (1500 mg) über einen Behandlungszeitraum von 72 Wochen zu einer schnellen und dauerhaften Verbesserung des Hämoglobinspiegels führte. Etwa 90 % der mit Voxelotor behandelten Patienten erzielten seit dem Studienbeginn zu einem oder mehreren Zeitpunkten während der Studie eine Hämoglobinverbesserung von > 1 g/dl im Vergleich zur Placebogruppe (25 %). Darüber hinaus konnten etwa 59 % der mit 1500 mg behandelten Patienten zu einem oder mehreren Zeitpunkten eine Erhöhung des Hämoglobinspiegels um > 2 g/dl und 20 % eine Erhöhung um > 3 g/dl erreichen, während dies in der Placebogruppe nur jeweils 3 % oder keine Patienten erreichten. Die Analyse ergab außerdem, dass bei Studienteilnehmern, die mit Voxelotor behandelt wurden, zahlenmäßig weniger vaso-okklusive Krisen auftraten, was mit den Trends nach 24 Wochen übereinstimmt. Außerdem war die Wahrscheinlichkeit einer akuten anämischen Episode dreimal geringer (Abnahme des Hämoglobinwerts > 2 g/dl im Vergleich zum Studienbeginn).



## Kombinationstherapien

Es ist – auch angesichts der unterschiedlichen Wirkmechanismen – naheliegend anzunehmen, dass eine effektive Reduktion der subklinischen Hintergrundaktivität der Erkrankung am ehesten durch eine Kombinationstherapie zu erreichen sein wird, die auf verschiedene Angriffspunkte abzielt. Vor dem Hintergrund, dass bei manchen Patienten eher Komplikationen durch zelluläre Vasookklusionen dominieren, während bei anderen die Folgen der chronischen Hämolyse im Vordergrund stehen, wird es zukünftig wahrscheinlich deutlich individuellere medikamentöse Behandlungsstrategien geben.

## 2. Zelluläre Therapien

### Bluttransfusionsprogramme

Die regelmäßige Transfusion von Erythrozyten ist prinzipiell zur langfristigen Behandlung von Menschen mit einer SCD geeignet. Es existieren verschiedene Konzepte. So kann durch regelmäßige Transfusionen der Hämoglobin-Wert angehoben und die Sauerstoffversorgung des Organismus verbessert werden. Dies ist aber nur in sehr engen Grenzen möglich. Eine zu starke Anhebung des Hb-Wertes ( $> 10,5$  g/dl) führt zu einer Verschlechterung der Flusseigenschaften des Blutes mit möglichen fatalen Folgen (z. B. Schlaganfall). Außerdem kommt es nach repetitiven Transfusionen zu einer behandlungsbedürftigen Eisenüberladung. Regelmäßige Bluttransfusionen bei Menschen mit SCD werden daher bevorzugt als manuelle oder maschinelle Austauschtransfusionen durchgeführt. Die Behandlung muss alle drei bis vier Wochen wiederholt werden und schränkt die Betroffenen dadurch deutlich ein. Außerdem ist die Versorgung mit geeigneten Blutkonserven aufgrund der ethnischen Unterschiede der im allgemein kaukasischen Spender und der afrikanischen oder asiatischen Empfänger problematisch. Als schwere Nebenwirkung kann es zur Entwicklung von transfusions- und auch transplantationsrelevanten Antikörpern kommen. Bluttransfusionsprogramme werden daher meist nur noch überbrückend eingesetzt oder dann, wenn eine Transplantation (vorübergehend) nicht möglich ist oder abgelehnt wird.

### Goldstandard Geschwistertransplantation

Eine definitive Behandlung der SCD ist nur durch zelluläre Therapien möglich. Der Goldstandard ist hier weiterhin die Stammzelltransplantation von einem gesunden, HLA-identen Geschwisterspender („matched related donor“, MRD). Ist ein solcher Spender vorhanden, ist die Wahrscheinlichkeit einer komplikationsarmen Transplantation sehr hoch. Die Heilungs- und Überlebenswahrscheinlichkeit liegt im Falle der Durchführung einer Transplantation vor dem 16. Lebensjahr bei deutlich über 90 %. Bei Vorhandensein eines MRD wird daher angesichts der schlechten Prognose von Menschen mit einer SCD eine Blutstammzelltransplantation unabhängig vom klinischen Verlauf empfohlen. Die Behandlungsergebnisse

unter Verwendung von Blutstammzellen HLA-identer Fremdspender (MURD) wirkten lange fast genauso gut. Inzwischen hat sich jedoch gezeigt, dass MURD wohl etwas schlechter sind, so dass vor dem Hintergrund der sich zukünftig bietenden Optionen im Moment eher zurückhaltend mit der Indikationsstellung umgegangen wird.

### Haploidente Transplantation

Vielversprechende Entwicklungen gibt es auf dem Gebiet der Transplantation von Blutstammzellen eines haploidenten Spenders, in der Regel also eines Elternteils. Der Vorteil liegt auf der Hand: Für einen erheblich größeren Anteil der Betroffenen wäre ein Spender verfügbar. Die Ergebnisse der haploidenten Transplantationen sind aufgrund der Weiterentwicklungen im letzten Jahrzehnt annähernd so gut wie die der Geschwistertransplantationen. Aktuell wird noch empfohlen, haploidente Transplantationen nur geordnet im Rahmen klinischer Studien durchzuführen.

### Gentherapie

Gentherapeutische Interventionen sind für die SCD in greifbare Nähe gerückt. Aktuell gibt es mehrere klinische Studien mit interessanten Zwischenergebnissen. Abgesehen von der Nutzung unterschiedlicher Genvektoren (z.B. Lentiviren) unterscheiden sich die verschiedenen Konzepte grundsätzlich strategisch: Bei der additiven Gentherapie wird eine zusätzliche Kopie eines gesunden *HBB*-Gens ex vivo in die autologen hämatopoetischen Stammzellen des Erkrankten eingebracht. Diese werden dann nach qualitätssichernden Maßnahmen re-transplantiert. Bei der editierenden Gentherapie wird im Idealfall die Mutation korrigiert. Ein weiterer editierender Ansatz greift in die HbF-Regulation ein und reaktiviert diese postnatal.

Aktuell erfordern die meisten gentherapeutischen Strategien noch eine myeloablative Konditionierung wie bei einer allogenen Transplantation. Hier sind in Zukunft Konzepte mit reduzierter Toxizität zu erwarten.

### Fazit

Die SCD ist auch unter den Bedingungen westlicher Gesundheitssysteme immer noch eine Erkrankung mit einer hohen Morbidität und einer um mindestens zwei Jahrzehnte verkürzten Lebenserwartung. Durch neue Therapieansätze und die Entwicklung erfolgversprechender Wirkstoffe ist zu erwarten, dass sich Lebensqualität und Lebenserwartung der Betroffenen nachhaltig verbessern werden.

*Literatur beim Verfasser*

## Informationen

■ **Dr. med. Stephan Lobitz, MSc**  
**Chefarzt**  
Klinik für Pädiatrische Hämatologie  
und Onkologie  
Gemeinschaftsklinikum Mittelrhein  
gGmbH  
Akademisches Lehrkrankenhaus der  
Universitätsmedizin  
der Johannes Gutenberg-Universität  
Mainz  
Koblenzer Straße 115-155  
56073 Koblenz  
www.gk.de

### ■ Weitere Informationen

**Global Blood Therapeutics Germany  
GmbH**  
Potsdamer Platz 1  
10785 Berlin  
www.gbt.com/de

[www.thelancet.com/journals/lanhae/  
article/PIIS2352-3026\(21\)00059-4/  
fulltext](http://www.thelancet.com/journals/lanhae/article/PIIS2352-3026(21)00059-4/fulltext)

# Harpoon: Sehnenfadenersatz am schlagenden Herzen

Ein neues Verfahren ermöglicht die Reparatur undichter Mitralklappen ohne Einsatz der Herz-Lungen-Maschine über einen minimal-invasiven Zugang. Die Prozedur wird über eine transösophageale Echokardiographie gesteuert. Eine Durchleuchtung mit Strahlenbelastung wird überflüssig.

## Einleitung

Die Mitralklappeninsuffizienz (MI) ist nach der Aortenklappenstenose der zweithäufigste Herzklappenfehler überhaupt. Derzeit leiden in Deutschland bis zu einer Million Menschen an einer therapielevanten Mitralklappeninsuffizienz, die in unterschiedlichen Schweregraden symptomatisch wird. Im Jahr 2020 wurden in Deutschland 6050 Patienten an einem isolierten Mitralklappenfehler operiert.

Aufgrund der demographischen Entwicklung ist mit einem weiteren Anstieg zu rechnen. Bei der primären Mitralklappeninsuffizienz bedingen angelegte Anomalien der Herzklappen den unvollständigen Verschluss. Bei den sekundären (funktionellen) Insuffizienzen liegen dem Missverhältnis zwischen Mitralklappe und linkem Ventrikel andere Erkrankungen zugrunde. Eine akute MI tritt plötzlich und unerwartet auf, die chronischen Formen zeigen meistens einen progredienten Verlauf.

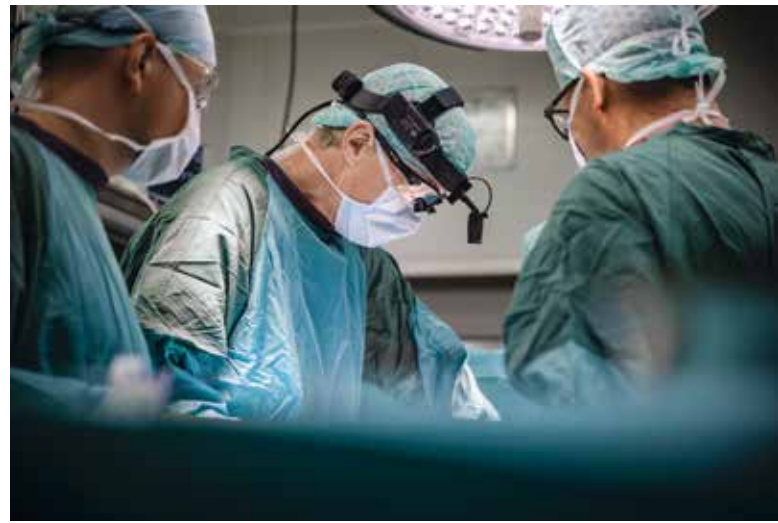Die Mitralklappe reguliert den Blutfluss aus der Lunge durch den linken Vorhof in die linke Herzkammer und verhindert gleichzeitig, dass das mit Sauerstoff angereicherte Blut wieder in den Vorhof und die Lungengefäße zurückfließt, wenn die Herzkammer das Blut in den Kreislauf auswirft. Schließt sie nicht vollständig, kommt es zu einem Rückstau. Die Auswurfleistung des Herzens nimmt ab. Die beiden Klappensegel sind von einem Ring aus Bindegewebe umgeben und über Sehnenfäden in der Herzkammer verankert.

Häufig sind neben degenerativen und entzündlichen Prozessen eine Verformung der Mitralsegel und/oder ausgedehnte, erschlaffte Sehnenfäden die Ursache für eine MI. Bei etwa 5 % der Patienten kommt es zu einem Mitralklappenvorfall oder Mitralklappenprolaps. Dabei wölben sich Teile des Segels oder sogar auch beide Segel während der Kontraktionen des Herzmuskels zu weit in den linken Vorhof aus (degenerative oder primäre Mitralklappeninsuffizienz). Bei der funktionellen oder sekundären Mitralklappeninsuffizienz sind Klappenapparat, Klappensegel und Sehnenfäden intakt. In den meisten

Fällen ist eine Herzinsuffizienz der Grund für eine verringerte Leistung der Mitralklappen. Die Pumpleistung der linken Herzkammer ist eingeschränkt, das Blut staut sich und die Herzkammer dehnt sich aus. Bei körperlicher Belastung ist eine Verschlechterung der klinischen Symptomatik und der hämodynamischen Situation zu beobachten.

## Rekonstruktion der Herzklappe

Es ist nicht in jedem Fall möglich, die eigene Herzklappe zu erhalten bzw. zu reparieren. In Deutschland



wurden im Jahr 2020 von allen isolierten Mitralklappeneingriffen 64,1 % rekonstruiert. Eine hundertprozentige Rate ist nicht möglich, weil einige Klappen in Folge rheumatischer Veränderungen oder von Herzinnenhautentzündungen (Endokarditiden) nicht rekonstruierbar sind. In der Schüchtermann-Klinik liegt die Rekonstruktionsrate bei 78 %. Studien der vergangenen Jahre haben eindrücklich gezeigt, dass eine Reparatur der Mitralklappe mit besseren Ergebnissen assoziiert ist, als der Ersatz.

Lässt sich die Mitralklappe reparieren, besteht eine gute Chance, die normale Anatomie und Funktion wiederherzustellen. Ein gutes Rekonstruktionsergebnis ist als ein kurativer Eingriff anzusehen, der in der Regel keiner weiteren Intervention bedarf. Die Lebenserwartung der Patienten nach einer isolierten Mitralklappenreparatur ist vergleichbar mit der Lebenserwartung herzgesunder Menschen.


## Herzklappen-Prothese

Für den Einsatz einer Klappenprothese stehen biologische Implantate aus Rinder- oder Schweineherzbeutelgewebe, selten auch Herzklappen von Organspendern und mechanische Klappen aus Kunststoff zur Verfügung. Patienten mit einem mechanischen Implantat sind dauerhaft auf gerinnungshemmende Medikamente angewiesen.

## Offen-chirurgisch versus minimal-invasiv

Bei einer offen-chirurgischen Intervention wird das Brustbein (Sternum) unter Vollnarkose ganz oder teilweise durchtrennt. Die Patienten werden an eine Herz-Lungen-Maschine angeschlossen und das Herz wird stillgelegt. Die defekte Klappe wird am offenen Herzen repariert oder durch eine Klappenprothese ersetzt. Das klassische Verfahren erzielt sehr gute Langzeitergebnisse, ist aber risikoreicher und für die Patienten mit einem längeren Klinikaufenthalt und möglichen postoperativen Beschwerden verbunden.

Trotz der positiven Effekte der Schlüsselloch-OP auf dem Gebiet der Mitralklappenreparatur werden noch immer knapp die Hälfte der deutschen operationsbedürftigen MI-Patienten konventionell operiert. Nach Angaben der Deutschen Gesellschaft für Herz-Thorax-Chirurgie aus dem Jahr 2020 wurden im vergangenen Jahr 55,2 % der



Prof. Dr. med. Nicolas Doll



Mitralklappeneingriffe endoskopisch vorgenommen. In der Schüchtermann-Klinik liegt die Quote der minimal-invasiv durchgeführten Eingriffe bei 84 %.

Das am weitesten verbreitete minimal-invasive Verfahren ist der sogenannte Mitra-Clip. Dabei wird ein Katheter durch eine Vene in der Leiste über die Vorhofscheidewand bis in das linke Herz geführt. Unter Röntgen- und Ultraschallkontrolle wird ein Clip zwischen beiden Segeln der Mitralklappe angebracht, der die Segel der Klappe an den Rändern zusammenrafft und so die undichte Stelle verkleinert.

### Mitralklappenrekonstruktion durch Sehnenfadenersatz

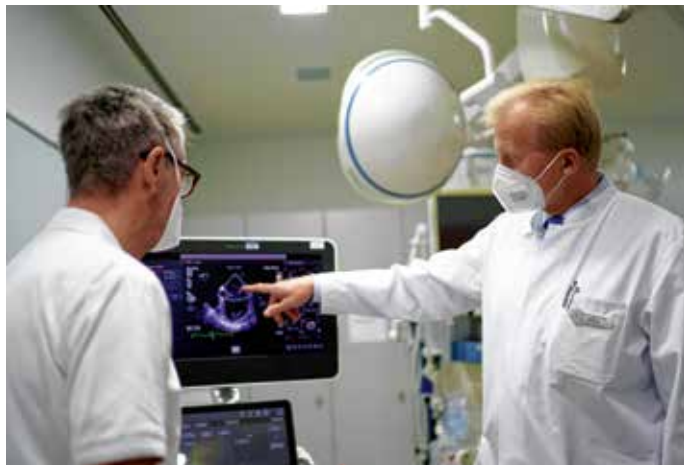Seit einigen Jahren haben sich zudem Verfahren etabliert, bei denen nur die defekten oder überbeanspruchten Sehnenfäden durch künstliche Fäden aus Polytetrafluorethylen (PTFE) ersetzt werden. Eine Weiterentwicklung bestand in der „Loop“ Technik. Dabei werden vier Loops an einem Filz befestigt und am freien Ende des prolabierten Segels mit jeweils einem weiteren PTFE-Faden und ohne zusätzliche Stiche am Papillarmuskel befestigt. So wird das Segel wieder in die korrekte Klappenebene gezogen.

Das Prinzip der Mitralklappenrekonstruktion durch Sehnenfadenersatz ist inzwischen auch am schlagenden Herzen und ohne Aufnahme einer extrakorporalen Zirkulation möglich. Ein erstes Verfahren nannte sich „TOP-MINI“. Die Abkürzung steht für „Transapical Off-Pump Mitral Valve Intervention with Neochord Implantation“. Unter echokardiographischer Kontrolle werden über einen transapikalen Zugang zum Herzen künstliche Sehnenfäden am freien Ende des prolabierten Segels angebracht, über den Apex ausgestochen und dort befestigt.

Mit Harpoon steht nun ein neues und noch einmal deutlich verbessertes Verfahren für den minimal-invasiven Sehnenfadenersatz zur Verfügung, welches ebenfalls ohne extrakorporale Zirkulation auskommt und weitgehend ohne Fremdmaterialien. Eine Ringimplantation ist nicht notwendig. Korrigiert wird ausschließlich der Prolaps des Mitralklappensegels. Künstliche Sehnenfäden aus PTFE ermöglichen es, die prolabierenden Segelabschnitte wieder auf die Klappenebene zu ziehen und so eine ausreichende Koaptationslänge- und breite zu schaffen. Durch den Zug am äußeren Mitralsegelrand in Richtung Ventrikelspitze entsteht ein Winkel, der zu einer Verkleinerung des anterioren-posterioren Diameters auf Höhe des A2 und P2 Segmentes führt.

### Verfahren

Über einen kleinen Schnitt im vierten oder fünften Intercostalraum wird nach der Eröffnung des Perikards eine Naht an der Herzspitze gesetzt. Jetzt wird das Device unter transösophagealer Echokontrolle



vorgebracht und behutsam (komplett echogesteuert in 2D und 3D Technik) unterhalb des prolabierenden Segels positioniert. Das Segel wird von dem Device aufgenommen und seine Spitze Schritt für Schritt an den Rand des Segels geführt. Wenn die Position perfekt ist, wird über einen externen Mechanismus eine zwei Zentimeter lange Nadel durch das Segelgewebe gestochen. Auf der atrialen Seite bildet sich ein mehrfach gefalteter Knoten. An ihm befindet sich ein Faden, der über die linke Herzspitze wieder aus dem Herzen herausgeführt wird.

Der Vorgang wird mindestens drei Mal wiederholt, bis alle prolabierenden Segelteile im richtigen Abstand mit PTFE-Fäden versorgt sind. Das ist wichtig, um die Zugkraft optimal zu verteilen. Die Fäden werden unter leichten Zug gesetzt, das Ergebnis schließlich im Ultraschall kontrolliert.

Weitere Fäden können jederzeit ergänzt werden, sollte das notwendig werden. Sind die Fäden perfekt gesetzt, werden sie an der Ventrikelspitze auf einer kleinen Filzplatte fixiert. Ist der linke Ventrikel bereits durch die Pendelvolumenlast vergrößert, müssen die Sehnenfäden etwas stärker gestrafft werden, um eine Überkorrektur zu provozieren.

Der gesamte Eingriff dauert etwa eineinhalb Stunden. Wir verwenden regelhaft einen „Cell-saver“. Der Blutverlust ist also minimal, weshalb auf die Gabe von Erythrozytenkonzentraten verzichtet werden kann.

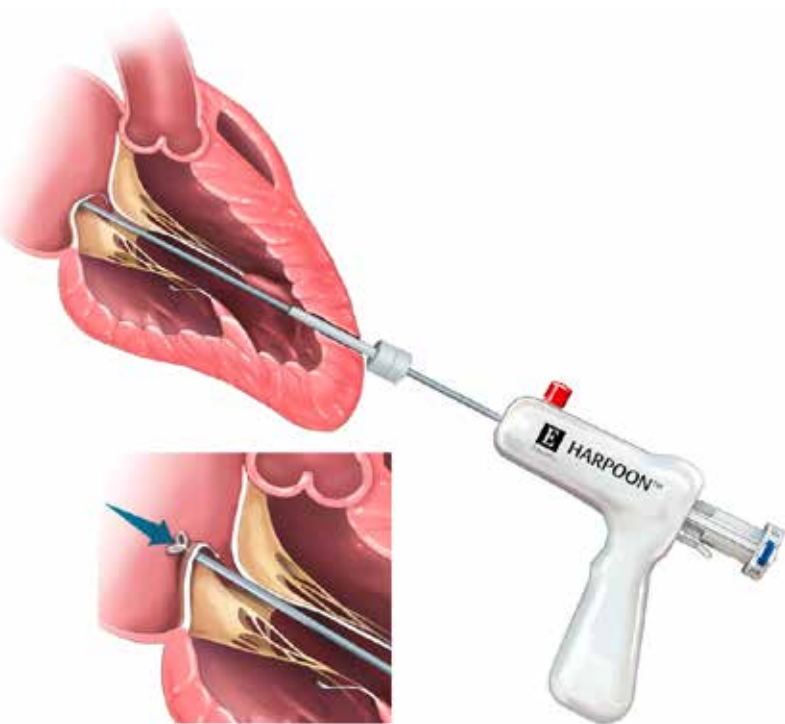
Sollte eine Rekonstruktion mit Harpoon nicht den gewünschten Erfolg bringen, kann ohne Einschränkungen auf eine minimal-invasive Mitralklappenrekonstruktion zurückgegriffen werden. In der Mitralklappen-Chirurgie sind Qualitätskompromisse nicht erlaubt, weil sich eine höhergradige Mitralklappeninsuffizienz negativ auf die Lebenserwartung auswirkt.



Dr. med. Mahmoud S. Wehbe



Dr. med. Steffen Hofmann



Besonders geeignet ist Harpoon für Patienten mit einem isolierten Prolaps, bei denen der Mitralannulus (Klappenring) nicht oder nur geringfügig dilatiert ist. Die Patienten sollten einen Sinusrhythmus haben. Eine typische Folgeschädigung einer langjährigen Mitralklappeninsuffizienz ist das Vorhofflimmern. Es entsteht durch die Volumenlast im linken Vorhof und dem daraus resultierenden höheren Druck in der Herzkammer. In diesen Fällen sollte das Vorhofflimmern nach den internationalen Richtlinien mit einer 1A Indikation mittherapiert werden. Für diese Patienten ist das Harpoon-Verfahren nicht geeignet.

Für das Verfahren kommen aufgrund einer meistens noch guten Rückbildungsfähigkeit von Vorhof und Herzhöhlen, dem sog. „Reverse Remodeling“, insbesondere jüngere Patienten in Betracht.

Im Verlauf des „Reverse Remodeling“ wird sich der linke Ventrikel etwas verkleinern. Es kommt also zu einer relativen Verlängerung der neu implantierten Sehnenfäden. Diese Entwicklung muss antizipiert werden, um einem erneuten Prolaps vorzubeugen.

Harpoon ist grundsätzlich nur bei primärer Mitralklappeninsuffizienz mit Mitralklappenprolaps indiziert, nicht bei einer sekundären MI. Keine Indikation besteht außerdem, wenn der Mitralklappenring stark dilatiert ist. Das Verfahren ist deshalb nur sinnvoll in einer relativ frühen Phase des Krankheitsverlaufs, wenn die Folgeschäden noch nicht so gravierend ausfallen. Für diese Patienten ist das Harpoon-Verfahren die Chance auf ein weitgehend beschwerdefreies Leben.

Erste Studien zeigen gute Ergebnisse: Eine 2018 im Journal des American College of Cardiology veröffentlichte multizentrische Studie an 30 Probanden mit schwerer Mitralklappeninsuffizienz zeigte, dass eine deutliche Verbesserung der Mitralklappenfunktion erreicht werden konnte. Nach einem Monat konnte bei 89 % der Probanden höchstens noch eine leichte MI festgestellt werden. Eine moderate MI bestand bei 11 %. Nach sechs Monaten hatte sich die Quote der leichten bis sehr leichten MI bei 85 % stabilisiert, 8 % zeigten eine moderate Insuffizienz, weitere 8 % litten immer noch unter schweren Funktionseinschränkungen ihrer Mitralklappen. Das erfolgreiche Reverse Remodeling zeigte sich unter anderem in einer deutlichen Abnahme des enddiastolischen und linken Vorhofvolumens. Der Mitralklappenringbereich verkleinerte sich signifikant.

Die verfügbaren Registerdaten mit Follow-Up-Informationen (6 Monate und 1,4 Jahre) beziehen sich auf 65 Eingriffe weltweit. Das Durchschnittsalter der vorwiegend männlichen Probanden liegt bei 61 Jahren. 98 % der mit der Harpoon-Technik versorgten Patienten konnten den Registerdaten zu Folge ein Jahr nach dem Eingriff den NYHA-Klassen I bis II zugeordnet werden. Für 17 % hatte sich eine beträchtliche Verbesserung der Herzleistung von NYHA III auf NYHA I/II ergeben. Das Volumen des linken Vorhofs nahm von 153 auf 120 ml ab. Der Durchmesser des Klappenrings nahm von durchschnittlich 35 auf 31 mm ab (James S. Gammie et al, Beating-Heart Mitral Valve Repair Using a Novel ePTFE Cordal Implantatin Device. Journal of the American college of Cardiology, Vol 71, NO 1, 2018).

### Fallbeispiel

Vor einem halben Jahr stellte sich ein 44-jähriger Unfallchirurg als Patient vor. Im Rahmen einer Einstellungsuntersuchung war bei ihm ein Prolaps des hinteren Mitralklappensegels festgestellt worden. Die Diagnose war ein Zufallsbefund ohne vorangegangene Symptome, aber seit einem Jahr zeigten sich zunehmend Beschwerden: Der Patient beschrieb Müdigkeit, geringere Belastbarkeit bei körperlichen Aktivitäten, Extrasystolen und Herzklopfen.

Die Vorstellung, an der Herz-Lungen-Maschine operiert zu werden, beunruhigte ihn. Nach mehreren gezielten Ultraschalluntersuchungen stellte sich heraus, dass ein Ersatz der Sehnenfäden ohne eine Ringimplantation möglich wäre. Unter Einsatz der Harpoon-Technik wurden vier Chords an der Mitralklappe eingesetzt. Nach vier Tagen in der Klinik konnte er nach Hause entlassen werden. Ein halbes Jahr nach dem Eingriff haben sich alle Herzfunktionswerte normalisiert. Die etwa fünf Zentimeter lange OP-Wunde ist gut verheilt. Der Unfallchirurg kann inzwischen seinen Arbeitsalltag wieder vollumfänglich meistern und mehrere Stunden am Stück operieren.

### Ausblick

Weil es sich bei Harpoon um ein neues Verfahren handelt, fehlen Langzeitdaten. Deshalb kommt einer kontinuierlichen Vervollständigung und Auswertung der vorliegenden Registerdaten eine große Bedeutung zu. Alle Patienten werden in eine Studie bzw. Register eingeschlossen, um zu gewährleisten, dass alle Daten zur Qualitätssicherung erfasst werden und die Patienten adäquat über 5 Jahre nachverfolgt werden können. Zu erwarten ist, dass die Langzeitergebnisse die positiven ersten Ergebnisse bestätigen werden.

Technische Weiterentwicklungen am Device selbst sollten vor allem eine leichtere Handhabung für den Chirurgen zum Ziel haben. Vorstellbar wäre auch eine direkte Verknüpfung mit der bildgebenden Überwachungstechnik durch Tracking des Devices und eine automatische Steuerung des Ultraschallkopfes in 2D und 3D Bildern.

## Informationen

### ■ Prof. Dr. med. Nicolas Doll

Chefarzt Herzchirurgie

Dr. med. Steffen Hofmann

Leitender Oberarzt

Dr. med. Mahmoud S. Wehbe

Facharzt Herzchirurgie

Integriertes Herzzentrum

Schüchtermann-Klinik

Bad Rothenfelde

Ulmenallee 5 - 11

49214 Bad Rothenfelde

[www.schuechtermann-klinik.de](http://www.schuechtermann-klinik.de)

### ■ Weitere Informationen

Edwards Lifesciences Services GmbH

Edisonstraße 6

85716 Unterschleißheim

[www.edwards.com/de/devices/](http://www.edwards.com/de/devices/)

harpoon-beating-heart-mitral-valve-

system

# Chronische Immunthrombozytopenie (ITP)

## Klinik und Therapie

Die Immunthrombozytopenie (ITP) ist eine erworbene und in der Regel isolierte Thrombozytopenie, die durch eine Autoimmunreaktion gegen Thrombozyten sowie Megakaryozyten verursacht wird und sich in der Regel durch konsekutive schlimmstenfalls lebensbedrohliche Blutungen klinisch manifestiert. Die Erkrankung kommt sowohl bei Kindern (Inzidenz 0,2 – 0,7 Neuerkrankungen pro 10.000/Jahr) als auch im Erwachsenenalter vor. Bei Erwachsenen ist die Inzidenz etwas niedriger, die Prävalenz hingegen höher, da die Erkrankung häufiger chronisch wird.

Bei der pädiatrischen ITP entwickeln nur rund 20 – 30 % der Erkrankten einen chronischen Verlauf (s. u.) während bei Erwachsenen in bis zu 60 % der Fälle ein chronischer Verlauf zu beobachten ist. Das mittlere Erkrankungsalter bei der adulten ITP liegt derzeit bei etwa 60 Jahren und scheint sich parallel mit der gestiegenen mittleren Lebenserwartung weiter nach oben zu entwickeln. Durch die verbesserten Therapiemöglichkeiten ist eine vergleichsweise geringe Mortalität zu verzeichnen (in aktuellen pädiatrischen Studien unverändert bei fast 0 %; bei erwachsenen Patienten ca. 1 – 7%).

### Pathogenese und Pathophysiologie

Ursächlich für eine ITP ist eine Autoimmunreaktion gegen Thrombozyten und Megakaryozyten, die durch unterschiedliche Mechanismen getriggert werden kann. Am häufigsten (80 %) ist eine primäre Form, bei der keine auslösende Ursache erkennbar ist. Sekundäre Formen einer ITP z. B. im Rahmen systemischer Autoimmunerkrankungen, bei Infekten, Lymphomen oder durch Medikamente verursacht, müssen im Rahmen des diagnostischen Verfahrens ausgeschlossen bzw. abgeklärt werden. Durch die beschriebene Autoimmunreaktion gegen Thrombozyten und Megakaryozyten werden Thrombozyten vermehrt in Leber und Milz abgebaut, zudem die Thrombozytenfunktion durch Antikörperbindung an Oberflächenrezeptoren (GP IIb/IIIa u.a.) sowie durch Aktivierung des Komplementsystems geschädigt. Des Weiteren ist durch eine Immundysregulation eine direkte Schädigung von Thrombozyten durch T-Lymphozyten zu beobachten. Summarisch ist die Thrombozytenzahl und -funktion in unterschiedlichem Ausmaß eingeschränkt, wodurch es zu Blutungen kommen kann. Obwohl sich in der Knochenmarksbiopsie eine scheinbar deutliche Vermehrung von Megakaryozyten zeigt, kommt es in Relation zum Bedarf eher zu einer inadäquaten Bereitstellung von Thrombopoetin (vermehrter Abbau, Schädigung der Megakaryozyten durch Antikörper usw.). Letzterer Effekt wird für therapeutische Ansätze genutzt.

### Diagnostik, Differentialdiagnostik und Stadieneinteilung

Die ITP kennzeichnet sich in der Regel durch eine isolierte Thrombozytopenie bei regelhaft normalem Hämoglobin (Hb)

und unauffälliger Leukozytenzahl. Die Erkrankung ist eine Ausschlussdiagnose, die nicht auf einen einzelnen beweisenden Labortest zurückgeführt werden kann und im Gesamtkontext zu beurteilen ist. Diagnostik und Differentialdiagnostik erfolgen in der Regel in mehreren Schritten. Wie bei jeder Thrombozytopenie sollte eine exakte Begutachtung eines Blutausstrichs zur Differenzierung anderer hämatologischer Erkrankungen erfolgen. Eine Knochenmarksbiopsie ist jedoch nur in besonderen Situationen oder atypischen

Immunthrombozytopenie (ITP)	Häufige Differentialdiagnosen
	EDTA-Pseudothrombozytopenie
	Heparin-induzierte Thrombozytopenie (HIT)
	Vitaminmangel (Vitamin B12, Folsäure)
	Hämatologische Systemerkrankungen
	Thrombotisch Thrombozytopenische Purpura
	Hämolytisch Urämisches Syndrom
	Alkoholabusus
	Splenomegalie mit Hypersplenismus

Fällen zwingend erforderlich. Korrespondierend zum Pathomechanismus der Erkrankung lassen sich häufig Thrombozyten-Autoantikörper vom Typ IgG nachweisen. Dieser diagnostische Test ist jedoch nicht zwingend für die Diagnosestellung erforderlich und bleibt meist Patienten mit persistierender bzw. chronischer ITP und atypischem Krankheitsverlauf vorbehalten. Eine Routinebestimmung von Antikörpern bei der Erstdiagnose muss jedoch nicht zwingend wegweisend sein und ist kein Beweis für eine ITP, obwohl es für thrombozytäre Antikörper mittlerweile glykoproteinspezifische Testverfahren mit einer hohen Spezifität (z.B. MAIPA – Test = Monoclonal Antibody Immobilisation of Platelet Antigens) gibt.

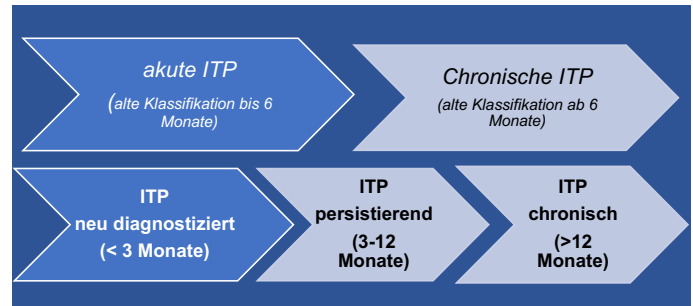
Die Klassifizierung in „akute“ und „chronische“ ITP wird seit langem angewendet, wobei im Jahr 2009 angesichts zunehmend längerer Krankheitsverläufe eine Änderung der Stadieneinteilung im Klassifikationssystem erfolgte.



Dr. med. Ekkehard Eigendorff



In der aktuellen Stadieneinteilung differenziert man zwischen neu diagnostizierter ITP (bis zu 3 Monate nach Diagnosestellung), persistierender ITP (zwischen 3 und 12 Monaten nach Diagnosestellung) und chronischer ITP (früher 6, aktuell mehr als 12 Monate nach Diagnosestellung). Die Änderung des Klassifikationssystems hat durch eine Neudefinition des Terminus „chronisch“ zulasungsrelevante Implikationen.



Klassifikation der ITP

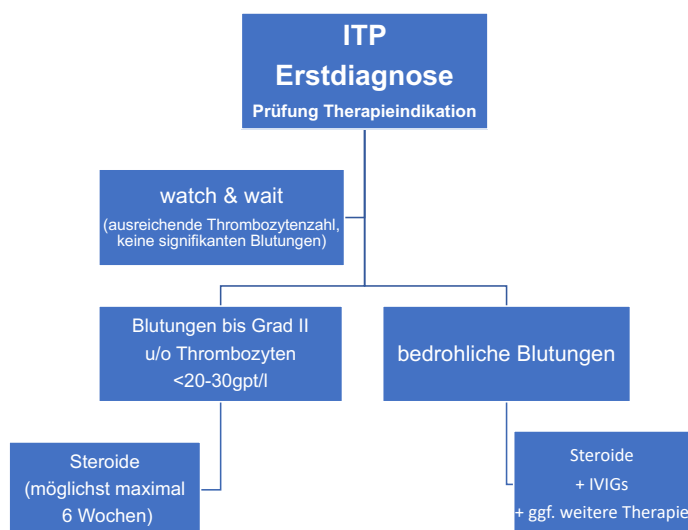
## Therapieziele und Therapieoptionen

Die Behandlung der ITP orientiert sich wesentlich an der klinischen Blutungsneigung und nicht allein an der Thrombozytenzahl. Zwar steigt das Blutungsrisiko, wenn eine Thrombozytenzahl von 30gpt/l unterschritten wird, jedoch bestehen große individuelle Schwankungen hinsichtlich des Blutungs- und Mortalitätsrisikos für verschiedene Patienten. Blutungsereignisse werden entsprechend WHO und NCI Common Terminology Criteria for Adverse Events graduiert, wobei die WHO Blutungsgrade zwischen 0 (keine Blutung) und bis zu IV (lebensbedrohliche Blutung) unterschieden werden. Mindestens bei stattgehabter drittgradiger Blutung besteht eine klare Therapieindikation.

Ansonsten wurde in letzter Zeit die eher traditionelle Orientierung an einem starren Schwellenschwert der Thrombozytenzahl von 30gpt/l zur eindeutigen Therapieindikation mangels Evidenzbasierung weitgehend verlassen. Stattdessen muss zur Frage einer Therapieindikation im Sinne einer holistischen Sicht die individuelle Situation des Patienten berücksichtigt werden.

Folgende Faktoren sind daher neben der reinen Thrombozytenzahl zu berücksichtigen:

- Das Ausmaß stattgehabter Blutungsereignisse
- Komorbiditäten und eventuelle begleitende Antikoagulation
- Neu-diagnostizierte vs. persistierende vs. chronische ITP
- Erfolg und Verträglichkeit bisheriger Therapien
- Individuelle Situation im beruflichen und privaten Bereich
- Patientenalter, kognitive Fähigkeiten, Compliance
- Infrastruktur Wohnumfeld, medizinische Versorgung
- Patientenpräferenz und individuelles Sicherheitsbedürfnis



Therapieoptionen zur Erstlinientherapie der ITP

## Medikamentöse Erstlinientherapie

Kortikosteroide sind nach wie vor Basisbestandteil der medikamentösen Erstlinientherapie bei der ITP, egal ob diese elektiv bei geringeren Blutungen oder als Notfallindikation bei bedrohlichen Blutungen WHO  $\geq 3$  eingesetzt wird. Kortikosteroide wirken immunsuppressiv mit mutmaßlich konsekutiver Hemmung der Bildung von Thrombozytenantikörpern mit häufig kurzfristigem Anstieg der Thrombozytenzahl innerhalb einer Woche. Problematisch ist, dass sich mit Steroiden selten (nur ca. 10 % bei erwachsenen Patienten) dauerhafte Langzeitremissionen erreichen lassen. In den aktuellen Leitlinien wird daher im Gegensatz zu früheren Empfehlungen eine nur kurzfristige Steroidtherapie für nur bis zu 6 Wochen empfohlen, um die früher sehr häufig zu beobachtenden Nebenwirkungen einer dauerhaften Steroidtherapie ohne signifikante Verbesserung des Langzeiterfolgs möglichst zu vermeiden. Neben dem langjährig eingesetzten Prednisolon mit einer Startdosis von 1mg/kg KG wird zunehmend der Einsatz einer pulsatilen Dexamethasontherapie (40mg tgl. für 4 Tage mit optionaler Wiederholung) propagiert. Studien zeigen hier eine teils im Vergleich zur Prednisolon verbesserte Langzeitremissionsrate bei rascherem Ansprechen unter Dexamethason. Cushingoide Veränderungen sind unter Dexamethason nicht so häufig wie mit Prednison.

Bei schweren und lebensbedrohlichen (WHO  $\geq 3$ ) Blutungen oder vor nicht aufschiebbaren Operationen werden neben Kortikosteroiden zusätzlich i. v. Immunglobuline zur schnellen Anhebung der Thrombozytenzahl empfohlen. Intravenös applizierte Immunglobuline blockieren die Phagozytose von antikörperbeladenen Thrombozyten und führen zu einem raschen, aber meist nur kurzfristigen Thrombozytenanstieg. Sie erreichen keine anhaltenden Remissionen, können jedoch durch einen rascheren Anstieg der Thrombozytenzahl akute Blutungen schneller zum Stillstand bringen als eine alleinige Steroidtherapie. Nach 2 - 4 Wochen fallen die Thrombozytenwerte in der Regel wieder ab, was für die weitere Therapieplanung zu beachten ist. Bei sehr schweren Blutungen können entgegen häufiger Vorbehalte zusätzlich Thrombozytenkonzentrate verabreicht werden.

Bei lebensbedrohlichen Blutungen kann neben einer Notfallsplenektomie ein „off label“ Einsatz von Rituximab oder Thrombopoetin-Rezeptor-Agonisten (s. u.) als Einzelfallentscheidung erwogen werden.

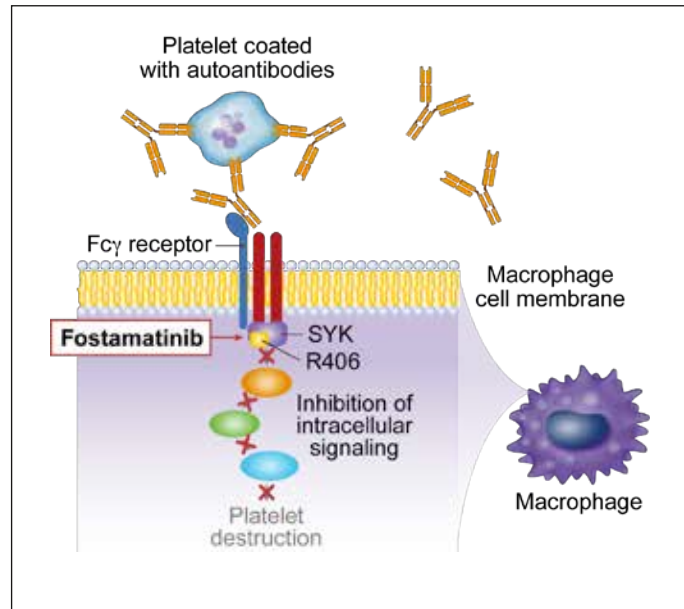
## Medikamentöse Zweitlinientherapie bei persistierender oder chronischer ITP

Wenn die übliche Erstlinientherapie mit Steroiden nach 2 - 4 Wochen nicht vertragen wird, kein Ansprechen zeigt oder es

bereits kurz nach passagerem Ansprechen einer Steroidtherapie zu einem Erkrankungsrezidiv kommt, sollte zügig eine Zweitlinientherapie eingeleitet werden. Wie in der Erstlinientherapie gibt es keinen Thrombozytenschwellenwert zur definitiven Einleitung einer Zweitlinientherapie. Im Unterschied zur Erstlinientherapie tritt bei der Zweitlinientherapie und auch bei den weiteren Therapielinien neben den o. g. Faktoren zur individuellen Therapiewahl die Lebensqualität und Vermeidung von Nebenwirkungen immer mehr in den Vordergrund. Grundsätzlich sollten auch hier (je nach individueller Situation) alle Behandlungsoptionen angeboten werden. Dies kann bei ausreichender Thrombozytenzahl ohne signifikante Blutungen auch eine reine „watch & wait“ Strategie beinhalten. Allerdings bevorzugen die meisten Patienten auch bei geringer Blutungsneigung aus Sicherheitsaspekten häufig eine aktive Therapie. Eine große Rolle spielen hier die mittlerweile seit mehr als 10 Jahren zugelassenen etablierten – und auch für eine Langzeittherapie geeigneten – Thrombopoetin-Rezeptor-Agonisten (TRA), welche den Thrombopoetinspiegel zusätzlich erhöhen und dadurch den o. g. relativen Thrombopoetinmangel ausgleichen können. Neben den oral verfügbaren niedermolekularen TRAs Eltrombopag und Avatrombopag steht das subcutan zu applizierende Präparat Romiplostim zur Verfügung. Die Präparate unterscheiden sich neben der Arzneiform bzw. der Galenik in der Definition des Zulassungsstatus für die Zweitlinientherapie – die Ansprechraten sind jedoch kurzfristig (mit bis zu 90 %) und langfristig (mit ca. 30 – 60 %) vergleichbar. Eine Langzeittherapie ist möglich. Die teils nachweisbare Retikulinfaservermehrung im Knochenmark scheint in den wenigsten Fällen tatsächlich klinisch relevant zu sein. Die Wahl des Präparates richtet sich nach dem jeweiligen Befund und der Präferenz des Patienten. Wichtig ist, dass das Therapieziel bei einer TRA-Therapie nicht eine Normalisierung der Thrombozytenzahl darstellt. Für die Reduktion der Blutungsrisiken ist eine Thrombozytenzahl von 50–150gpt/l meist ausreichend, eine weitere Erhöhung kann das (unter TRA-Therapie ohnehin bestehende) Thromboserisiko nochmals steigern und ist daher nicht erforderlich bzw. bleibt Sondersituationen wie z. B. operativen Eingriffen vorbehalten.

### Neue Substanzen bei chronischer ITP: Fostamatinib

Für die zweite und folgende Therapielinien steht seit kurzem auch Fostamatinib zur Verfügung. Fostamatinib gehört zur Substanzklasse der Spleen Tyrosin Kinase (SYK)-Inhibitoren und wurde im Januar 2020 in der EU unter dem Handelsnamen Tavlesse zugelassen. Im Gegensatz zu den TRA-Agonisten besteht der Therapieansatz hier nicht in einer weiteren Steigerung der Thrombozytenproduktion durch Anstieg des Thrombopoetinspiegels. Stattdessen wird die Phagozytose von Thrombozyten durch Inhibition der entsprechenden Signaltransduktion (SYK-Signaltransduktionskaskade) gehemmt, was zu einem Anstieg der Thrombozytenzahl führt. Die gepoolte Analyse aus den zwei Zulassungsstudien zeigte unter Fostamatinib ein stabiles Ansprechen (Thrombozyten > 50gpt/l über 12 Wochen) von 43 % bei massiv vorbehandelten ITP-Patienten. Die Zulassung des Präparates erfolgte für erwachsene Patienten mit chronischer ITP, welche gegenüber anderen Behandlungsarten therapieresistent sind, was einen gewissen Spielraum für den



*Hemmung der durch SYK vermittelten Phagozytose von Antikörper-beladenen Thrombozyten durch Fostamatinib*

Einsatz erlaubt. Die Zulassung von Fostamatinib ist nicht auf die primäre ITP beschränkt; eine Splenektomie nimmt keinen Einfluss auf den Therapieerfolg.

### Splenektomie und weitere medikamentöse Therapieoptionen

Die Splenektomie erzielt zwar bei der Behandlung der ITP eine hohe Rate an dauerhaften Remissionen (bis zu 2/3 partielle und komplette Remissionen bei allerdings wenig vorbehandelten Patienten), der Therapieerfolg ist jedoch im Einzelfall nicht sicher kalkulierbar und ist auch durch szintigraphische Methoden nicht vorhersagbar. Unter dem Aspekt der in den letzten Jahren deutlich verbesserten Therapieoptionen bei der chronischen ITP ist eine Splenektomie zuletzt deutlich in den Hintergrund getreten, da Patienten und Behandler häufig Sorge vor den damit verbundenen Risiken und potentiellen Komplikationen haben. Die elektive Durchführung einer Splenektomie ist immer im individuellen Kontext der jeweiligen Behandlungssituation zu sehen und muss mit dem Patienten ausführlich diskutiert werden, da die Erfolgsrate nach umfangreicher medikamentöser Vortherapie und langjähriger chronischer ITP deutlich geringer ist. Bei dringlicher Therapieindikation, wie z. B. einer lebensbedrohlichen Blutung, die nicht auf Steroide und/oder i. v. Immunglobuline anspricht, ist die Notfallsplenektomie jedoch weiterhin die Therapie der Wahl.

Zur subsequenten Therapie einer ITP wurden in den vergangenen Jahrzehnten zahlreiche experimentelle Therapien eingesetzt, die aktuell nur noch nach Versagen der zugelassenen Therapieoptionen einen Stellenwert haben. So bestehen „Altzulassungen“ für Azathioprin, Cyclophosphamid und Vinca-Alkaloide, während der (vor Zulassung von TRAs und Fostamatinib häufigere) Einsatz von Rituximab weiterhin „off label“ bleibt.

*Literatur beim Verfasser*

### Informationen

■ Dr. med. Ekkehard Eigendorff  
Chefarzt | Klinik für Internistische  
Onkologie und Hämatologie  
Zentralklinik Bad Berka GmbH  
Robert Koch Allee 9  
99437 Bad Berka  
www.zentralklinik.de

# Diagnostik kutaner Manifestationen systemischer Lymphome/Leukämien

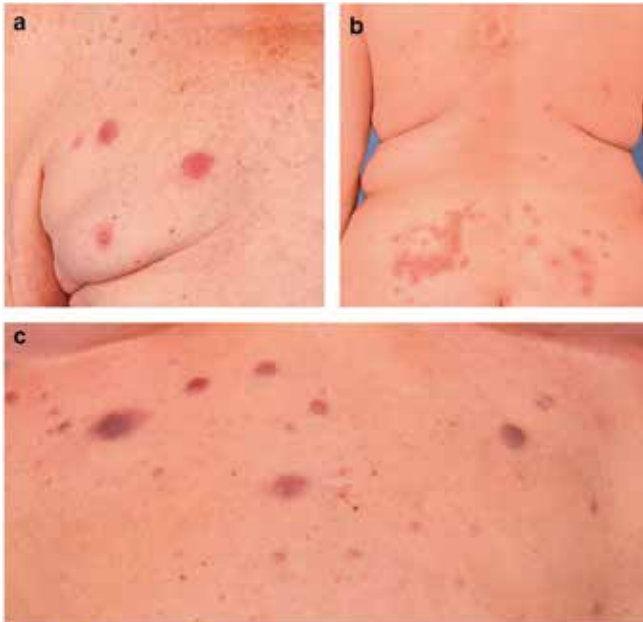

Abbildung 1: a: Langsam wachsende Hauttumoren bei einem Patienten mit vorbekanntem nodalen follikulären B-Zell-Lymphom und aktuell Rezidiv nach vorangegangener Therapie mit dem anti-CD20-Antikörper Rituximab. b: Rasch progrediente Plaques und Tumoren, welche mittels Spindelbiopsie als Infiltrate durch eine myeloische Neoplasie diagnostiziert wurden (Erstdiagnose) mit unverzüglicher Diagnosesicherung der AML im Knochenmark/Blut, weiterer Ausbreitungsdiagnostik und entsprechender Therapie (Stammzelltransplantation). c: Disseminierte, rasch progrediente, lividrote Tumoren als Primärmanifestation einer BPD-CN.

## Einleitung

Systemische hämatologische Neoplasien (Non-Hodgkin Lymphome, Morbus Hodgkin, Leukämien) können sich sekundär am Hautorgan und im Bereich der hautnahen Schleimhäute manifestieren (1). Angaben zur Häufigkeit sowie zur klinischen Erscheinungsform basieren vorwiegend auf retrospektiven monozentrischen Erhebungen und Fallserien (2, 3). So fanden sich kutane Infiltrate hämatologischer Neoplasien in ca. 7 - 10 % von >400 retrospektiv analysierten Patienten mit Hautmetastasen, wobei das Mammakarzinom, das Bronchialkarzinom und das Melanom bei dieser Analyse am häufigsten Hautmetastasen aufwiesen (3). Während sich nur äußerst selten kutane Manifestationen durch ein Multiples Myelom zeigen, ist eine Mitbeteiligung des Hautorgans z. B. bei der blastischen plasmazytoiden dendritischen Zellneoplasie (BPDCN) nahezu pathognomonisch und auch die akute myeloische Leukämie (AML) kann eine extramedulläre Beteiligung mit besonderem Tropismus für Schleimhäute aufweisen. Zu beachten ist, dass kutane Manifestationen systemischer hämatologischer Neoplasien in bis zu 50 % der Fälle vor der eigentlichen Diagnose der Tumorerkrankung in Erscheinung treten (2). Insbesondere gilt dies bei der BPDCN zu berücksichtigen, zumal eine rasche Diagnostik entsprechender Hautveränderungen eine Früherkennung und zügige Therapieeinleitung dieser aggressiven Neoplasie ermöglicht. Demzufolge kommt dem Dermatologen hier eine besondere Rolle in der frühzeitigen Erkennung und Veranlassung weiterer entscheidender diagnostischer Schritte zu.

## Klinische Präsentation

Das klinische Erscheinungsbild weist ein sehr variables Spektrum in Abhängigkeit von der jeweiligen Entität und dem biologischen Verhalten sowie Krankheitsstadium auf. Dementsprechend sind mögliche zu erwägende Differentialdiagnosen breit: Neben entzündlichen Dermatosen (Exanthem, Ekzem) können auch primär kutane Lymphome oder Metastasen solider Tumoren mit weitgehend analogen Hautveränderungen einhergehen. Kutane Metastasen finden sich am häufigsten beim Melanom, Mammakarzinom und Bronchialkarzinom (4, 5). Meist befindet sich die Tumorerkrankung in einem bereits fortgeschrittenen Stadium mit entsprechend limitierter Prognose (6). Zu beachten ist auch, dass sich im Zuge einer hämatologischen Grunderkrankung auch reaktive Dermatosen wie ein Sweet-Syndrom, eine insect-bite like reaction oder ein Pyoderma gangraenosum manifestieren können (ohne, dass es sich hier um spezifische Tumordinfiltrate handelt). Außerdem sind unter der antineoplastischen Behandlung Therapie-assoziierte Hautveränderungen wie Medikamententoxizitäten, Allergien oder Infektionen zu erwägen. Kutane Paraneoplasien auf dem Boden einer hämatologischen Neoplasie sind insgesamt selten.

Meistens zeigen sich mehrere bzw. disseminierte Läsionen (Papeln und/oder Tumoren, seltener Flecken) (2) (Abbildung 1 a, b). Hierbei können sekundäre Hautinfiltrate durch z. B. ein nodales diffusgroßzelliges B-Zell-Lymphom oder ein systemisches peripheres T-Zell-Lymphom klinisch (und auch histologisch) dem jeweils primär kutanen Lymphom vergleichbar sein, sodass die weiterführenden Staginguntersuchungen entscheidend sind. Charakteristisch ist zudem, dass die neoplastischen Lymphozyten häufig im Bereich entzündlicher Prozesse (Herpes zoster) oder von kutanen Tumoren (Basalzellkarzinom, Plattenepithelkarzinom) zu detektieren sind. Bei der BPDCN zeigen die kutanen Manifestationen häufig einen charakteristischen lividroten Farbton (Abbildung 1 c), wenngleich der hämorrhagische Aspekt nicht spezifisch für die BPDCN ist. In Abhängigkeit von der Biologie der zugrundeliegenden Tumorentität weisen die Hautveränderungen eine entsprechende Dynamik auf.

Im Gegensatz zur Mycosis fungoides, dem häufigsten primär kutanen Lymphom, sind langjährig bestehende Patches und Plaques für sekundär kutane Hautinfiltrate durch Leukämien/Lymphome ungewöhnlich. Ähnlich wie beim Sézary-Syndrom



kann jedoch insbesondere bei der HTLV1-assoziierten Leukämie neben einer Blut- und Lymphknotenbeteiligung allerdings auch eine Erythrodermie (flächige Rötung und Infiltration der Haut) auftreten, sodass hier eine differentialdiagnostische Abgrenzung mittels Immunphänotypisierung sowie Molekulargenetik indiziert ist.

## Diagnostik

Bei klinischem Verdacht auf kutane Infiltrate durch eine hämatologische Neoplasie sollte eine ausreichend große und tiefe Biopsie entnommen werden. Mögliche Komplikationen einer Hautbiopsie wie Blutung, Infektion, Wundheilungsstörung sind selten, meist milde und gut behandelbar und hängen von weiteren patientenspezifischen Faktoren wie Grundkrankheiten und aktueller (ggfs. bereits anti-neoplastischer) Therapie ab. Eine spindelförmige Gewebsentnahme mittels Skalpell gewährleistet für den Histologen eine adäquate Beurteilung des architektonischen Charakters der myeloiden oder lymphoiden Infiltrate (Abbildung 2 a, b). So ist für die Mycosis fungoides ein Aufreihen der neoplastischen Lymphozyten an der epidermo-dermalen Junktionszone (sogenanntes lining-up) oder eine intraepitheliale Ansammlung von Lymphomzellen (Pautrier'sche Mikroabszesse) charakteristisch (Abbildung 2 c, d). Ebenfalls weist (namensgebend) das CD8+ aggressive epidermotrope T-Zell-Lymphom einen pathognomonischen Epidermotropismus der CD8-positiven neoplastischen Lymphozyten auf. Ein solcher Epidermotropismus ist bei sekundär kutanen Infiltraten durch Leukämien/Lymphome selten und stellt somit neben der Zytologie, dem Infiltratmuster, der Immunhistologie sowie ggfs. weiterführenden genetischen Analysen einen wichtigen Baustein im differentialdiagnostischen Algorithmus der histopathologischen Befundung dar. Meistens ist eine Diagnosestellung bzw. differentialdiagnostische Eingrenzung bereits aufgrund

der Zytologie und des charakteristischen Expressionsprofils der Tumorzellen möglich. So findet sich bei der BPDCN klassischerweise bei Negativität von Myeloperoxidase und Lysozym eine Expression von CD4, CD56 sowie CD123 und häufig auch Tcl-1 (7), wobei das Oberflächenprotein CD123 auch mittlerweile therapeutisch in Form des CD123-zielgerichteten Fusionsproteins „Tagraxofusp“ nutzbar ist. Tagraxofusp ist der erste zugelassene Arzneistoff für die Behandlung dieser Erkrankung.

Zu beachten ist bei der BPDCN eine Variabilität des immunhistologischen Expressionsprofils und eine Überlappung mit myeloischen Leukämien. Eine immunhistochemische Färbung für weitere Oberflächenmoleküle wie CD20 oder CD30 kann bei sekundär kutanen Lymphominfiltraten hinsichtlich der für verschiedene Entitäten vorliegenden Zulassung für entsprechende Antikörper (Rituximab, Brentuximab vedotin) ebenfalls von therapeutischer Relevanz sein.

Eine Skalpellbiopsie gewährleistet häufig auch besser als eine Stanzbiopsie eine ausreichende Erfassung tief gelegener Strukturen wie dem subkutanen Fettgewebe. Insbesondere bei knotigen Infiltraten durch systemische hämatologische Neoplasien finden sich die Tumorzellen in der Dermis und/oder Subkutis (Abbildung 3), sodass eine oberflächliche Biopsie in der Regel nicht ausreicht, was die weitere Diagnosefindung erschwert bzw. verzögert.

Zu bemerken ist, dass bei bereits bekannter Vor-diagnose einer hämatologischen Neoplasie mit im Krankheitsverlauf ergänzendem Auftreten klinisch hochsuggestiver dermatologischer Manifestationen meist eine Stanzbiopsie (z. B. 5 mm Stanze) zur histopathologischen Verifizierung des aufgrund der Klinik vermuteten Rezidivs ausreichend sein kann. Im Gegensatz zu Lymphknoten oder inneren Organen stellt hierbei das Hautorgan eine einfach zu erreichende Körperregion dar, um das entnommene Tumormaterial für z. B. prognostische Einordnungen oder therapeutische Überlegungen weiter



Priv.-Doz. Dr. med.  
Marion Wobser

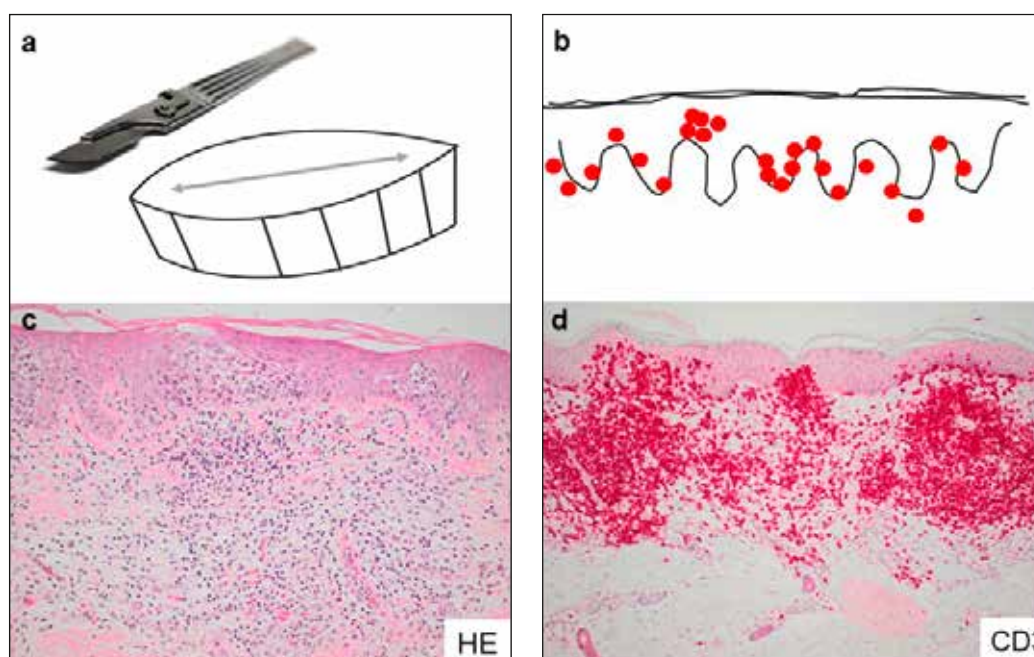
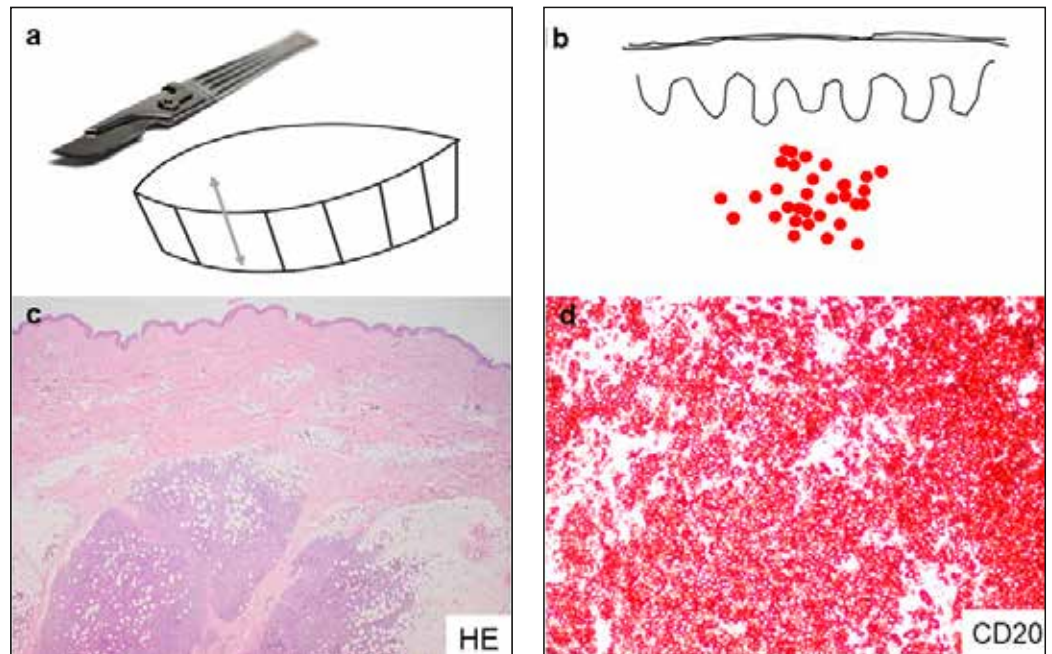


Abbildung 2: a: Schematische Darstellung einer spindelförmigen Hautbiopsie mit Beurteilbarkeit der horizontalen Ausbreitung des Infiltrates. b: Vereinfachte Skizzierung eines epidermotropen Infiltrates. c, d: Epidermotropes T-Zell-Infiltrat mit lining-up der Lymphozyten an der Junktionszone und Formierung von intraepidermalen Pautrier'schen Mikroabszessen bei einer Mycosis fungoides (Vergrößerung 200x, Färbung mit Hämatoxylin-Eosin (HE) (c) und CD3 (d)).

Abbildung 3: a: Schematische Darstellung einer spindelförmigen Hautbiopsie mit Beurteilbarkeit der Tiefenausdehnung des Infiltrates. b: Vereinfachte Skizzierung eines dermalen Infiltrates. c, d: Tiefreichende koriale und subkutane Infiltrate durch ein Marginalzonenlymphom (Vergrößerung 200x, Färbung mit Hämatoxylin-Eosin (HE) (c) und CD20 (d)).



aufzuarbeiten. Im Zuge personalisierter Therapie-strategien bieten sich hier Mutationsanalysen oder eine immunhistochemische Färbung von tumorassozierten Antigenen/Oberflächenmolekülen an.

Wenngleich die Hautbiopsie einen entscheidenden Baustein zur Erstdiagnose einer hämatologischen Grunderkrankung oder Verifizierung eines Rezidivs einer vorbekannten hämatologischen Neoplasie liefern kann, sind weiterführende Untersuchungen wie eine Ausbreitungsdiagnostik (Knochenmarkbiopsie, Bildgebung, Labor/Durchflusszytometrie) und ggfs. molekulare Untersuchungen letztendlich entscheidend, um die finale Diagnose zu stellen – und um dem Patienten einer entitäts- und stadiengerechten Therapie zuzuführen.

### Prognose

Systematische Untersuchungen zur prognostischen Implikation von kutanen Infiltraten einer hämatologischen Neoplasie fehlen weitgehend. Bei unterschiedlichen Subtypen hämatologischer Neoplasien ist das Vorhandensein disseminierter Hautinfiltrate, ein Auftreten innerhalb der ersten 6 Monate nach Primärdiagnose und eine erhöhte Laktatdehydrogenase mit einer schlechteren Prognose verbunden (1). Während in bis zu 50 % spezifische kutane Infiltrate durch Leukämien und Lymphome erst durch die dermatologische Vorstellung mit histologischer Sicherung diagnostiziert werden, ist andererseits z. B. beim Multiplen Myelom zum Zeitpunkt einer Hautbeteiligung die Grunderkrankung in der Regel bereits bekannt (und meist in einem fortgeschrittenen Stadium).

### Fazit

Da spezifische kutane Infiltrate durch eine Leukämie oder ein Lymphom häufig den Weg des Patienten zum Arzt und somit zur Erstdiagnose bahnen, ist die dermatologische Untersuchung und Biopsie

verdächtiger Läsionen von herausragender Bedeutung. Wichtig ist für eine adäquate Diagnosestellung, eine ausreichend große und tiefe (Spindel-)biopsie zu entnehmen. So lassen sich auch tief dermale/subkutane Infiltrate im Biopsat sicher erfassen und es steht ausreichend Gewebsmaterial für eine erforderliche extensive immunhistochemische und molekulare Aufarbeitung zu Verfügung. Zudem können Hautmanifestationen auch ein Rezidiv einer bereits bekannten hämatologischen Grunderkrankung anzeigen mit entsprechend nachfolgenden Therapieschritten. Im Zuge zielgerichteter Therapiemodalitäten kommt zudem der immunhistochemischen Aufarbeitung des Biopsates zur Patientenselektionierung für z. B. Antikörper-basierte Therapieoptionen eine entsprechende Bedeutung zu. Lymphome und Leukämien mit sekundär kutaner Manifestation werden primär von Hämatonkologen behandelt, wobei Dermatologen und weitere Fachgebiete wie Strahlentherapeuten und Pathologen in die interdisziplinäre Betreuung eingebunden sind.

### Referenzen

1. Lee WJ, Won KH, Won CH, Chang SE, Choi JH, Moon KC, et al. Secondary cutaneous lymphoma: comparative clinical features and survival outcome analysis of 106 cases according to lymphoma cell lineage. *The British journal of dermatology*. 2015;173(1):134–45.
2. Calado R, Relvas M, Morgado F, Cardoso JC, Tellechea O. Specific cutaneous infiltrates in patients with haematological neoplasms: a retrospective study with 49 patients. *Australas J Dermatol*. 2021;62(2):e228–e35.
3. Wong CY, Helm MA, Helm TN, Zeitouni N. Patterns of skin metastases: a review of 25 years' experience at a single cancer center. *International journal of dermatology*. 2014;53(1):56–60.
4. Strickley JD, Jenson AB, Jung JY. Cutaneous Metastasis. *Hematology/oncology clinics of North America*. 2019;33(1):173–97.
5. Hussein MR. Skin metastasis: a pathologist's perspective. *Journal of cutaneous pathology*. 2010;37(9):e1–20.
6. Choate EA, Nobori A, Worswick S. Cutaneous Metastasis of Internal Tumors. *Dermatol Clin*. 2019;37(4):545–54.
7. Cheng W, Yu TT, Tang AP, He Young K, Yu L. Blastic Plasmacytoid Dendritic Cell Neoplasm: Progress in Cell Origin, Molecular Biology, Diagnostic Criteria and Therapeutic Approaches. *Curr Med Sci*. 2021;41(3):405–19.

### Informationen

■ Priv.-Doz. Dr. med.  
Marion Wobser  
Klinik und Poliklinik für  
Dermatologie,  
Venerologie und Allergologie  
Universitätsklinikum Würzburg  
Josef-Schneider-Str. 2  
97080 Würzburg  
www.ukw.de/hautklinik

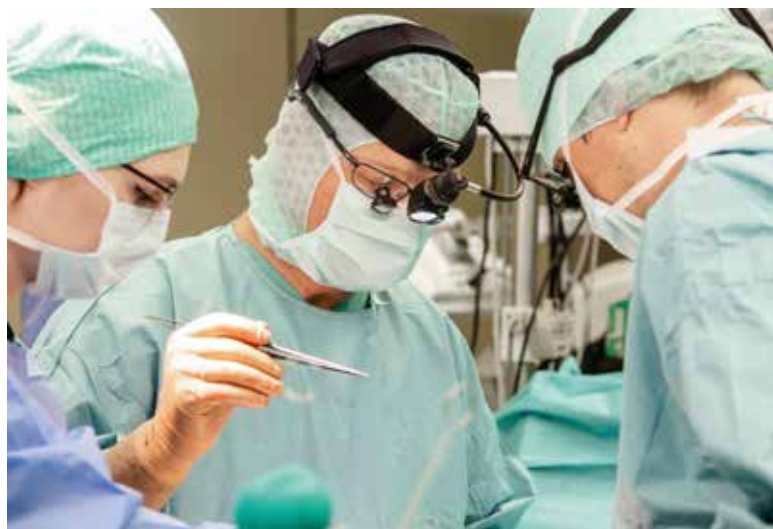■ Weitere Informationen  
Deutsche Leukämie- &  
Lymphom-Hilfe e.V.  
www.leukaemie-hilfe.de  
www.stemline.com  
www.elzonris.com



# Chirurgie des Aortenbogens

## Hybridtechnik in der operativen Versorgung von thorakalen Pathologien der Aorta

Die thorakale Aortenchirurgie hat sich in den letzten Jahren stark weiterentwickelt. Die Hybridtechnik stellt eine der wichtigsten Neuerungen im Gesamtspektrum möglicher operativer und interventioneller Verfahren dar. Aufgrund unterschiedlicher Implantationsvorteile kann bei der operativen Versorgung mit Hybridprothesen eine sehr hohe Patientensicherheit garantiert werden. Hybridprothesen finden vor allem bei den beiden häufigsten Erkrankungen der Aorta, dem Aneurysma und der Dissektion, Anwendung.



Akute Aortenerkrankungen sind mit einer hohen Sterblichkeit assoziiert. Ist der Ersatz der thorakalen Aorta medizinisch erforderlich, sind sorgfältige Planung und Durchführung der Operation maßgebliche Elemente für eine Risikominimierung. Durch neue Hybridprothesen (Frozen Elephant Trunk) ist es dem Herzchirurgen möglich, weite Anteile der thorakalen Aorta in einer Operation zu ersetzen bzw. mit einem Stent auszuschalten. Je nach Indikation kann auch eine rein endovaskuläre Versorgung der Aorta durch das sog. „TEVAR-Verfahren“ (Thoracic endovascular aortic repair) in Erwägung gezogen werden. Die Indikationen für die beiden genannten Verfahren sind unterschiedlich.

Die Einteilung der Aorta erlaubt genaue topographische Angaben zur Ausdehnung der Aortenerkrankung und damit auch zum geplanten Aortenersatz (siehe Abb. 1). Zur optimalen Planung operativer Maßnahmen orientiert man sich heute an den Zonen nach Ishimaru et al. Der Ursprung der Aorta oberhalb der Aortenklappe (sinotubulärer Übergang) bis zum Truncus brachiocephalicus wird als proximaler Bogen (Zone 0) zusammengefaßt.

Die Zonen 1 bis 3 werden als distaler Aortenbogen bezeichnet. Daran schließt sich die descendierende thorakale Aorta an, die analog der Wirbelkörperhöhen in T-Abschnitte (T4 bis T12) eingeteilt wird. Mit der Sternotomie sind die Zonen Z 0 bis Z 2 operativ grundsätzlich gut erreichbar. Das Prinzip der Operation besteht in der Freilegung der zu ersetzenden Anteile, deren Ausklemmung und Entfernung sowie Wiederherstellung der Kontinuität mittels Rohrprothesen. Aufgrund der hohen OP-Risiken (Operationen am Aortenbogen mit einer temporären Kompromittierung der Hirndurchblutung sind mit der möglichen Komplikation eines Schlaganfalls assoziiert) wurden in der Vergangenheit Zone 3 und 4 wenn möglich operativ gemieden. So blieben in einigen Fällen erkrankte Bereiche des Aortenbogens und/oder der descendierenden thorakalen Aorta chirurgisch unversorgt. Verbesserungen der Hirnperfusions- und Operationstechniken, inklusive der neuen Hybridprothesen, ermöglichen heute Aorteneingriffe in allen Zonen der thorakalen Aorta mit einer hohen Patientensicherheit. Das intraoperative Behandlungsmanagement konnte in den letzten Jahren deutlich optimiert werden. Die Protektion des Gehirns erfolgt mittels Hypothermie (22 – 28°C) sowie schrittweiser Versorgung der das Gehirn versorgenden Gefäße unter gleichzeitiger antegrader Hirnperfusion mit autologem kalten Vollblut. Letzteres wird durch verzweigte Gefäßprothesen möglich, die die sequentielle Anastomosierung der supraaortalen Äste erlauben. Insgesamt resultiert eine Minimierung der zerebralen Ischämiezeit. Zusätzlich wird die Sauerstoffversorgung des Gehirns durch Nah-Infrarot-Spektroskopie (NIRS) kontinuierlich überwacht. Durch diese Protokolle konnten die Schlaganfallraten auf 4 % bei elektiven Aorteneingriffen und auf 6 % bei Notfalloperationen (z. B. Dissektionen) gesenkt werden. Komplexe Aortenoperationen mit Versorgung des Aortenbogens sollten in spezialisierten Zentren mit besonderer Expertise erfolgen.



Prof. Dr. med. Jochen  
Börgermann



Dr. med. univ. Paulus Schurr



Von links nach rechts: Prof. Dr. med. J. Börgermann,  
Chefarzt der Klinik für Herzchirurgie, Dr. med.  
P. Schurr, Oberarzt und Leitung Aortenchirurgie,  
Oberarzt Dr. med. M. Morjan



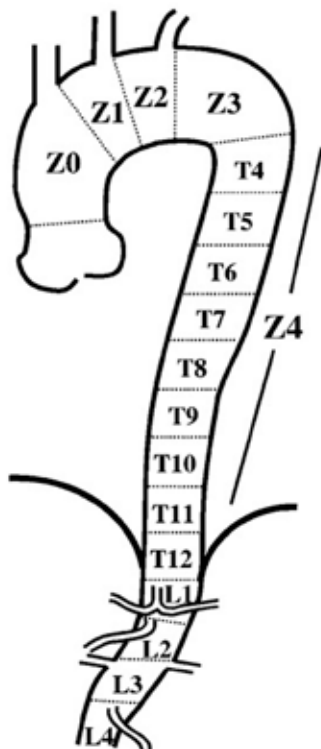


Abb. 1: Einteilung der thorakalen Aortensegmente nach Ishimaru in Zonen (Z) und thorakale Wirbelkörper-Höhensegmente (T).

## Operationstechnik mit Hybridprothesen

Im Gegensatz zur klassischen Operationstechnik wird bei der Hybridtechnik nicht nur der aufsteigende Anteil der thorakalen Aorta ersetzt. Durch die Verwendung einer Hybridprothese in Kombination mit den beschriebenen Hirnprotektionsmaßnahmen können die erkrankten distalen Segmente des Aortenbogens (die Zonen 1 bis 3) behandelt werden und der Stentanteil der Prothese erreicht die oberen T-Segmente. Der Stent wird hierbei während der Operation unter direkter Sicht in den absteigenden Teil der Aorta vorgeschoben und freigesetzt. Die schwer zugänglichen aneurysmatischen Bereiche der thorakalen Aorta descendens können so ganz einfach ausgeschaltet werden. Der die Hybridprothese umgebende aneurysmatische Gefäßabschnitt thrombosiert später. Therapeutisch ist dieses Vorgehen als äquivalent zu einem vollständigen Ersatz der Aorta in diesem Bereich zu sehen, der mit einem viel höheren operativen Risiko verbunden ist. Bei einer Dissektion der Aorta (einem Einriss in der Tunica intima mit anschließender Wühlblutung, die die Wandschichten der Aorta trennt) entstehen zwei Gefäßlumen. Das wahre Lumen liegt innerhalb der Intima, das falsche Lumen liegt zwischen Intima und Media. Der Stent der Hybridprothese hilft in einer solchen Situation

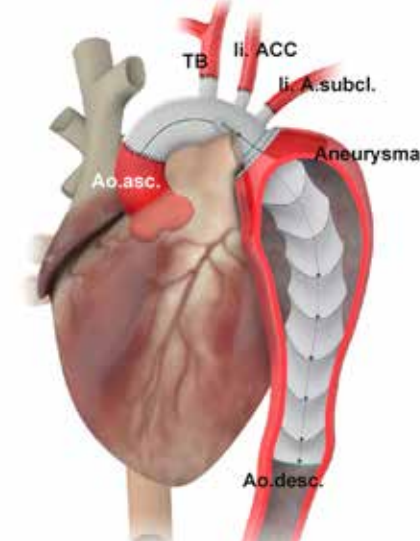


Abb. 2: Terumo Aortic Thoraflex™ Hybrid Plexus-Prothese: Diese besteht aus einem konventionellen, textilen Prothesenanteil, der zum Anschluss der supra-aortalen Äste verzweigt ist. Der distale Prothesenanteil ist Metall-verstärkt - „Stent“-Anteil. Legende: Ao.asc. = Aorta ascendens, TB = Truncus brachiocephalicus, li. ACC = linke A. carotis comm., li. A.subcl. = linke A. subclavia.

die voneinander abgelösten Wandschichten der Aorta wieder aneinander anzulegen. So wird das wahre Gefäßlumen wiedereröffnet, offengehalten und Malperfusionen werden verhindert. Das falsche Lumen thrombosiert in der Regel später. Bei der in Abb. 2 dargestellten Prothese (Terumo Aortic Thoraflex™ Hybrid Plexus) ist der selbstexpandierende Stentanteil 10 oder 15 cm lang. Über diese Länge dichtet der Stent ab und schaltet somit das Aneurysma oder die Dissektion vom Blutfluss aus. Wenn diese Länge nicht ausreicht, um die Patholo-

## Fallbeispiel Hybridprothese bei Aortendissektion Typ Stanford A

### Anamnese:

Der 58-jährige Patient hatte bei plötzlich einsetzenden Brustschmerzen die Notaufnahme eines maximal-versorgenden kommunalen Krankenhauses aufgesucht, wo eine bildgebende Diagnostik mittels Kontrastmittel-CT durchgeführt wurde. Bei o.g. Diagnose wurde der Patient notfallmässig zur Operation in unser Haus verlegt.

### Klinik & Diagnostik:

Bei Eintreffen zeigte sich ein wacher und neurologisch unauffälliger Patient. Die präoperative CT mit Kontrastmittel zeigte das wahre Lumen praktisch vollständig kollabiert (Abb. 3; Pfeile zeigen das kollabierte wahre Lumen vom Aortenbogen bis in die Aorta descendens). In diesem Fall betraf die Dissektion die gesamte Aorta, reichte also von der Aorta ascendens bis in die Gabelung der Iliakalgefäße (Typ Stanford A). Die rechte Niere war minderdurchblutet, da die Nierenarterie aus dem falschen Lumen abging.

### Operation, Strategie, technisches Vorgehen:

Die Notfalloperation wurde direkt bei Übernahme durchgeführt und beinhaltete den Ersatz der Aorta ascendens und des gesamten Bogens mit Stent-Verlängerung in die Aorta descendens hinein. Intraoperativ zeigte sich der Einriss in der Tunica intima, dem sogenannten Entry der Wühlblutung, in der Aorta ascendens. Dieses Entry wurde durch die Implantation der Hybridprothese beseitigt. Ziel war es, die dissezierten Gefäße zum Kopf-Halsbereich mittels einzelner Anastomosen zu sichern, daher wurde die verzweigte Hybridprothese verwendet.

### Ergebnis:

Die dissezierte Aorta konnte von Zone 0 bis etwa T6 behandelt werden, die Dominanz des wahren Lumens wurde wiederhergestellt und damit auch die Durchblutung der rechten Niere (Abb. 4). Der postoperative Verlauf war gut. Anfänglich zeigte sich ein Nierenversagen mit Dialysepflichtigkeit. Der Patient wurde nach 3 Wochen beschwerdefrei in die Rehabilitation entlassen. Zu diesem Zeitpunkt hatte sich die Nierenfunktion bereits wieder vollständig erholt.

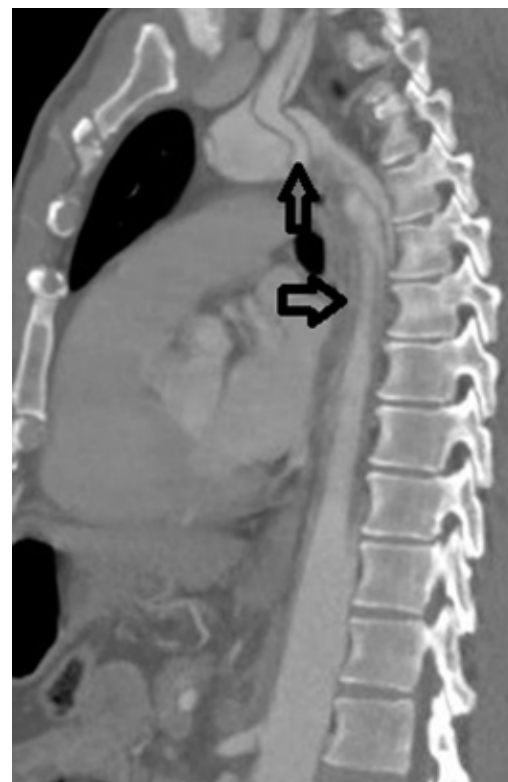


Abb. 3: CT-Sagittalschnitt: Aortendissektion mit subtotalem Kollaps des wahren Lumens (Pfeile).

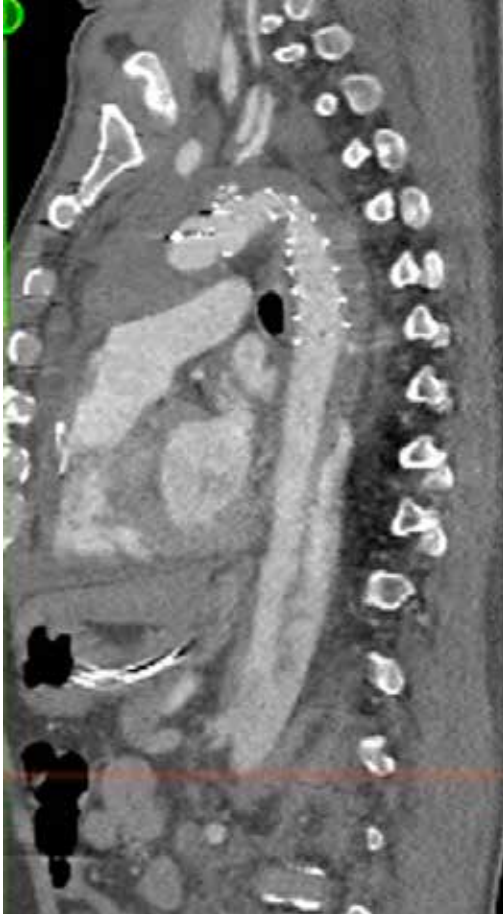

Abb. 4: CT-Sagittalschnitt der die Wiederherstellung der Dominanz des wahren Lumens zeigt. Distal des Stents der Hybridprothese zeigten sich noch wahres und falsches Lumen perfundiert.

Die vollständig auszuschalten, kann man über endovaskuläre Verfahren (TEVAR) den Stent auch nach distal im Gefäß verlängern. Die Hybridprothese dient dabei als Landezone für den endovaskulären Stent, und ist damit die Schnittstelle zwischen dem offenen chirurgischen und geschlossenen endovaskulären Verfahren.

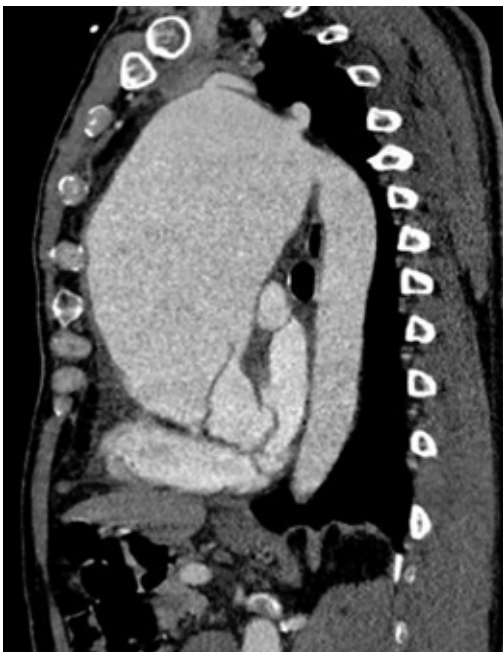


Abb. 5: Riesiges Aneurysma der Aorta ascendens und des Aortenbogens.

## Fallbeispiel Aortenaneurysma

### Anamnese

Der 57-jährige Patient zeigte bei Routinediagnostik aufgrund unspezifischer Hustenbeschwerden eine verbreiterte Aortensilhouette und wurde weiter abgeklärt.

### Klinik & Diagnostik

Der in gutem Allgemeinzustand befindliche Patient erhielt eine CT mit Kontrastmittelgabe, welche ein 8 cm messendes Aneurysma der Aorta thoracalis zeigte, das sich bis in den distalen Aortenbogen erstreckte. Distal davon war die Aorta normalkalibrig (Abb. 5).

### Operation, Strategie, technisches Vorgehen

Bei dem Patienten wurde eine Hybridprothese zum Ersatz der betroffenen Aortenabschnitte eingesetzt, wobei der Stent-Anteil (26 mm) in der Aorta descendens eine geeignete Landezone fand. (Abb. 6)

### Ergebnis

Der Eingriff verlief regelrecht, der Stent führte zu einer guten Abdichtung in der Aorta descendens und schaltete das Aneurysma vollständig aus. Der Patient wurde am 10. postoperativen Tag entlassen.

## Endovaskuläre Verfahren

Derzeit werden rein Katheter-gestützte endovaskuläre Aortenreparaturen am Aortenbogen in Studien mit ermutigenden Ergebnissen durchgeführt. Diese Verfahren werden als Aortenbogen-TEVAR bezeichnet. Hierbei werden die supraaortalen Äste entweder über verzweigte oder gefensterte Prothesen erreicht und mit zusätzlichen Stents versorgt. Die Schlaganfallraten sind derzeit für diese Verfahren aber deutlich höher als bei den offen-chirurgischen Verfahren mit der Anwendung von Hybridprothesen (7 bzw. 19 % bei Aortenbogen-TEVAR vs. 4 % bzw. 6 % bei Hybridprothesen für Implantationen in chronischen bzw. akuten Fällen).

### Vorteile der verzweigten Hybridprothesen

- Anwendbarkeit in einem sehr weiten anatomischen Bereich (Zone 0 bis T5)
- Indikationsbreite bei Aortenpathologien (Aneurysmen, Dissektionen, Ulcerationen)
- Sichere Blutversorgung des Gehirns während der Prothesenimplantation (sequentielle Anschlussmöglichkeit der Kopfgefäße)
- „Verlängerungsmöglichkeit“ des Stents in die distalen Aortensegmente mittels Katheter-gestützter endovaskulärer Verfahren (TEVAR)

In Zukunft könnten rein Katheter-gestützte Endoprothesen die Möglichkeit bieten, ganz ohne chirurgischen Zugang auch den Aortenbogen zu therapieren. Derzeit sind die Schlaganfallraten bei der offenen Chirurgie unter Verwendung der Hybridprothesen aber deutlich niedriger als bei den komplett endovaskulären Verfahren. Die operative Versorgung mit Hybridprothesen stellt aktuell den Goldstandard in der Aortenbogenchirurgie dar.

Literatur beim Verfasser

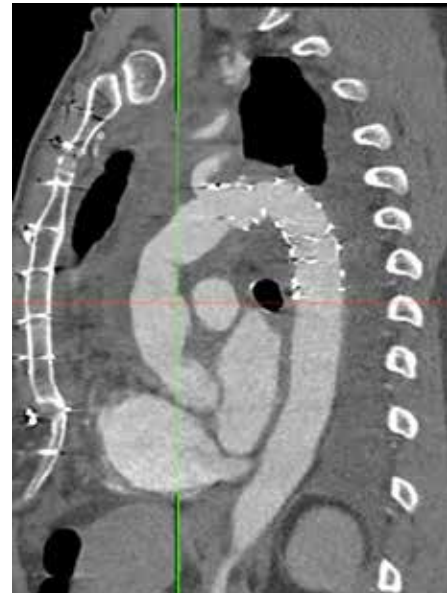

Abb. 6: CT-Schnitt LAO 79°: Die postoperative Darstellung der Hybridprothese zeigt die korrekte Lage und anatomische Rekonstruktion der Aorta mit kompletter Abdichtung durch den Stent.

## Informationen

■ Prof. Dr. med. Jochen Börgemann  
Dr. med. univ. Paulus Schurr  
Dr. med. Mohamed Morjan  
Klinik für Herzchirurgie  
Herzzentrum Duisburg  
Gerrickstrasse 21  
www.evkl.de  
www.vascutek.de/downloads/  
TH-Gen-2-bro\_GER\_B336-2E.pdf  
<https://terumo-aortic.com>



# DIABETES KANN INS AUGEN GEHEN!

---



Was das bedeutet und wie Sie  
Ihre Sehkraft erhalten können,  
erfahren Sie unter  
[www.das-diabetische-auge.de](http://www.das-diabetische-auge.de)

**Jetzt den Weitblick verschaffen!**



**DAS DIABETISCHE AUGE**